INSTITUTUL DE MEDICINA SI FARMACIE
B U C U R E S T I
FACULTATEA DE STOMATOLOGIE

C U R S

DE

CHIRURGIE BUCOMAXILOFACIALA

Volumul I

- Ediţia a VIII-a -

Sub redacţia

Prof.Dr.Cornelia Burlibaşa

BUCUREŞTI
- 1988 -

C O L A B O R A T O R I

Şef de lucrări	Dr.Ioan Stroescu
Şef de lucrări	Dr.Dan Vasiliu
Şef de lucrări	Dr.Eugenia Ion Ciobanu
Şef de lucrări	Dr.Nicolae Gănuţă
Asistent	Dr.Ion Canavea
Asistent	Dr.Mihnea Niţescu
Asistent	Dr.Ion Maftei
Asistent	Dr.Costică Heresou
Asistent	Dr.Bogdan Florian

Ediţie îngrijită de Dr.Ion Maftei

Scanned with OKEN Scanner

PREFAŢA

Prima ediţie a Cursului de Chirurgie bucomaxilofacială apărea în anul 1952, la 3 ani după dispariţia Prof.Dr.Dan Theodorescu şi purta amprenta celui care întemeiase această disciplină în ţara noastră şi care îi stabilise direcţiile de dezvoltare..

Intre timp, specialitatea a progresat, patologia a suferit unele modificări, posibilităţile de investigaţie, clinice şi paraclinice s-au diversificat, iar tehnicile operatorii au devenit mult mai ample. Aceste elemente au presupus şi o restructurare a celei de a VIII-a ediţii a Cursului de Chirurgie bucomaxilofacială care apare acum.

In abordarea capitolelor a fost necesar să se ţină seama de programa analitică studenţească, conţinutul multora dintre ele necesitînd însă restructurări, în care ne-am orientat atît pe aspectele de patologie dominante ca morbiditate, cît şi pe capacitatea de înţelegere, de către studenţi, a proceselor patologice.

S-au avut în vedere şi necesităţile de asistenţă de chirurgie stomatologică, în acest sens dezvoltînd diferenţiat unele părţi din capitolele abordate. Astfel, în capitolele de chirurgie dentoalveolară, am prezentat pe larg tehnicile chirurgicale, iar în cele de chirurgie bucomaxilofacială ne-am orientat către aspectele clinice, etiopatogenice, de diagnostic precoce, tratament profilactic şi de urgenţă. Aceasta, întrucît în formarea medicului stomatolog, pregătirea de chirurgie bucomaxilofacială îi serveşte nu numai pentru a-l face capabil să execute o activitate practică, ci şi, în contextul patologiei generale, să poată consulta, pune un diagnostic şi, eventual, să acorde un tratament de urgenţă pentru orice afecţiune chirurgicală din domeniul respectiv.

Am considerat util să diversificăm modul de abordare al diferitelor capitole, ţinînd seama de faptul că medicul stomatolog consultă zilnic un număr foarte mare de bolnavi, iar aspectele de patologie chirurgicală bucomaxilofacială sînt mult mai uşor sesizate şi diagnosticate de către acesta.

Structura capitolelor s-a făcut şi în funcţie de baremul minimal de cunoştinţe necesare oricărui absolvent al Facultăţii de stomatologie, stabilit de Consiliul profesoral, dar, în acelaşi timp, am căutat să nu ne limităm doar la acestea, oferind tuturor celor care doresc să studieze, o informaţie mai amplă, care să creeze şi premizele unei diversificări a activităţii chirurgicale desfăşurate de viitorul absolvent.

Cei care studiază după acest manual vor fi în deplină maturitate profesională în secolul al XXI-lea, iar cunoştinţele pe care le dobîndesc acum îi vor face capabili să se adapteze progreselor specialităţii care se întrevăd în viitor.

Sîntem convinşi că încă există multe lacune în modul de abordare şi prezentare a capitolelor, iar observaţiile venite din partea cititorilor ne vor folosi pentru îmbunătăţirea ediţiei viitoare

Prof.Dr.Corneliu Burlibaşa

Scanned with OKEN Scanner

CAPITOLUL I

EXAMENUL CLINIC BUCOMAXILOFACIAL

Pentru stabilirea diagnosticului şi pentru a pune cît mai exact indicaţiile de tratament în afecţiunile bucomaxilofaciale, este indispensabil ca şi în oricare altă specialitate medicală, un examen complet al bolnavului.

Examenul trebuie să cuprindă atît aprecierea caracterelor clinice ale leziunii cît şi precizarea condiţiilor în care aceasta a apărut şi a evoluat.

Examenul nu trebuie să se limiteze numai la cavitatea bucală şi la faţă, ci trebuie să se extindă la regiunile învecinate şi să investigheze şi starea generală a bolnavului.

Acest lucru este necesar pentru că regiunea bucomaxilofacială nu trebuie ruptă de complexul biologic general al organismului, patologia acestei regiuni fiind strîns corelată cu întreaga patologie. Astfel, pe de o parte, leziunile bucomaxilofaciale sînt adesea simptome ale unor boli generale (intoxicaţii exo- şi endogene, boli de sînge, lues, tbc. etc), iar pe de altă parte leziunile bucomaxilofaciale dau la distanţă manifestări patologice variate şi numeroase, de cele mai multe ori deosebit de grave (septicemii, boli de focar etc). In sfîrşit, intervenţiile terapeutice în cavitatea bucală pot provoca accidente şi complicaţii serioase la bolnavii a căror stare generală contraindică aceste tratamente fără prealabilă pregătire (diabet, insuficienţă cardiacă, hipertensiune arterială, leucoze, sindroame hemoragice, leziuni hepatice etc).

Tehnica examenului

A. Anamneza
B. Examenul obiectiv loco-regional
C. Examenul general
D. Examene complementare

A. Anamneza

Prin anamneză se culeg de la bolnav sau de la însoţitori, cînd acesta nu poate furniza personal datele, toate informaţiile care să furnizeze: identitatea, vîrsta, adresa, precum şi condiţiile şi momentul apariţiei afecţiunii.

Se va preciza ocupaţia, care poate fi de multe ori cauza îmbolnăvirii, ca în cazul bolilor profesionale, intoxicaţiilor, accidentelor de muncă etc.

Mediul geografic şi mediul social din care vine bolnavul pot da indicaţii preţioase asupra diverselor manifestări patologice şi aspectului lor clinic.

Antecedentele heredo-familiale în legătură cu: malformaţiile congenitale, despicăturile labiopalatine, disarmoniile dentofaciale, sifilis, tuberculoză, afecţiuni tumorale.

La copiii cu afecţiuni congenitale se vor face investigaţii asupra felului cum a decurs sarcina, dacă mama a suferit de anumite boli infectocontagioase, viroze, dacă în primele luni ale sarcinii a uzat de anumite medicamente potenţial malformative.

Antecedentele personale: atît în legătură cu cavitatea bucală (erupţia dinţilor, leziuni ale dentiţiei temporare şi permanente, precum şi ale parodonţiului marginal, accidente de erupţie, complicaţii supurative etc), cît şi în legătură cu patologia generală: rahitism, sifilis, tbc, febre eruptive, boli generale diverse etc.

La copii se va cerceta dacă prezintă diverse obiceiuri ce pot avea repercusiuni asupra regiunii dentomaxilare: sugerea degetelor, dormitul cu gura deschisă etc.

Istoricul bolii. Se va lămuri momentul şi modul în care a început boala, evoluţia acesteia, tulburările observate şi tratamentele care eventual au fost făcute şi rezultatele observate.

Se va căuta să se precizeze primele simptome subiective şi obiective şi evoluţia lor.

De obicei bolnavul se prezintă pentru:

1. durere
2. apariţia unor formaţiuni anormale, deformaţii sau tumefacţii
3. tulburări funcţionale
4. tulburări generale

Anamneza va fi condusă în direcţia simptomatologiei acuzate de bolnav, astfel:

1. Durerea. Se vor preciza următoarele elemente:

- localizarea durerii;
- iradiaţiile durerii;
- caracterele durerii: spontană, provocată şi de care factori este provocată (cald, rece, alimente, masticaţie etc);
- intensitatea şi forma (înţepături, fulgurante, pulsatile);
- continuă sau intermitentă;
- dacă vine sub formă de crize şi durata acestora;
- fenomene asociate (salivaţie, tumefacţie pasageră, lăcrimare, congestia feţei);
- dacă se calmează la anumite medicamente, schimbări de poziţie.

2. Deformaţia. Se va lămuri cînd şi în ce condiţii a apărut, spontan sau provocată (traumatism etc), precedată de dureri dentare, urmată apoi de tumefacţii dureroase la nivelul regiunilor feţei.

Evoluţia deformaţiei, tumefacţiei sau formaţiunii anormale este foarte importantă: creştere rapidă, evoluţie acută în cîteva zile sau evoluţie cronică, cu creştere lentă progresivă, timp de luni sau ani. Se va preciza felul formaţiunii: unică sau multiplă, fistulizată etc.

3. Tulburări funcţionale: în masticaţie, în deglutiţie, în fonaţie, în mişcările mandibulei, în mişcările limbii, în mimica feţei.

4. Tulburările generale asociate: alterarea stării generale, slăbiciune, ameţeli, cefalee, insomnie, febră, pierdere ponderală etc.

Anamneza constituie o parte foarte importantă din examen, deoarece pe de o parte este perioada de acomodare în care bolnavul capătă încredere în medic, iar pe de altă parte furnizează medicului informaţii preţioase, care îl orientează pe calea diagnosticului.

Se va trece apoi la examenul obiectiv, loco-regional şi general.

B. Examenul loco-regional

Se va face prin mijloacele clinice obişnuite (inspecţie, palpare) urmat de examene de laborator şi diverse metode complementare.

Examenul local şi regional cuprinde:

1. examenul exobucal sau examenul feţei şi regiunilor învecinate (fig.1.1.)

2. examenul endobucal

1. Examenul exobucal

Se examinează faţa, regiunea submandibulară şi regiunea cervicală prin inspecţie şi palpare.

Inspecţia cercetează:

- simetria feţei, reliefurile şi şanţurile naturale, mişcările mimice, raporturile buzelor, ocluzia palpebrală etc;
- modificările de coloraţie ale pielii;
- deformaţii evidente;
- semne de inflamaţie;
- prezenţa de fistule, de ulceraţii, escoriaţii, plăgi etc.

Palparea - se face întotdeauna prin comparaţie cu partea opusă:

- se urmăresc contururile osoase ale maxilarului, ale nasului, marginile orbitei, ale osului şi arcadei zigomatice, peretele sinusului maxilar, reliefurile mandibulei, în special marginea sa bazilară;
- se cercetează dacă există vreo mobilitate anormală a eventualelor fragmente osoase fracturate;
- în cazul formaţiilor tumorale sau deformaţii ale părţilor moi sau osoase se cercetează:

a/ mărimea, care se va aprecia în centimetri precizînd şi regiunile interesate;

b/ forma (regulată, boselată, infiltrativă);

c/ consistenţa (dură, păstoasă, depresibilă, renitentă, fluctuantă) (fig.1.2.);

d/ dacă este sau nu dureroasă spontan sau la presiune;

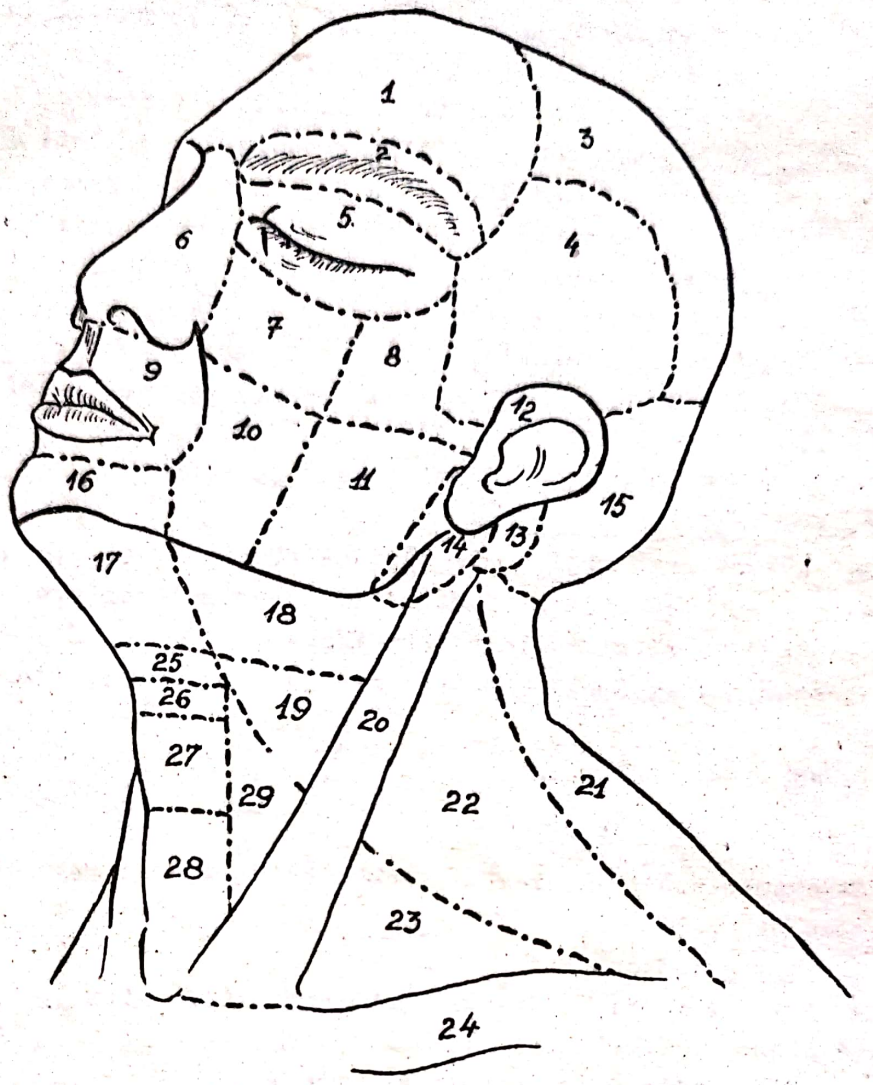

Figura nr.1.1. Regiunile topografice ale capului și gîtului: 1. frontală; 2. supraorbitară; 3. parietală; 4. temporală; 5. palpebrală; 6. nazală; 7. suborbitară; 8. zigomatică; 9. labială; 10. geniană; 11. parotideo-maseterină; 12. auriculară; 13. mastoidiană; 14. parotidiană; 15. occipitală; 16. mentonieră; 17. submentonieră; 18. submandibulară; 19. fosa carotidei externe; 20. sternocleidomastoidiană; 21. trapezului; 22. omotrapeziană; 23. omoclaviculară; 24. claviculară; 25. hioidiană; 26. subhioidiană; 27. laringiană, 28. traheală; 29. tiroidiană.

e/ căldură locală;

f/ raporturile cu pielea și osul (pielea este interesată sau nu, este aderentă la piele sau la os), dacă poate fi mobilizată pe planurile profunde;

g/ starea țesuturilor învecinate (induraţie, împăstare, edem.

Prin palpare se pot percepe crepitaţiile gazoase în supuraţiile gangrenoase sau în emfizemul părţilor moi.

Se vor cerceta de asemenea tulburările de sensibilitate în domeniul ramurilor trigeminale prin înţeparea superficială cu o sondă, comparativ de ambele părţi.

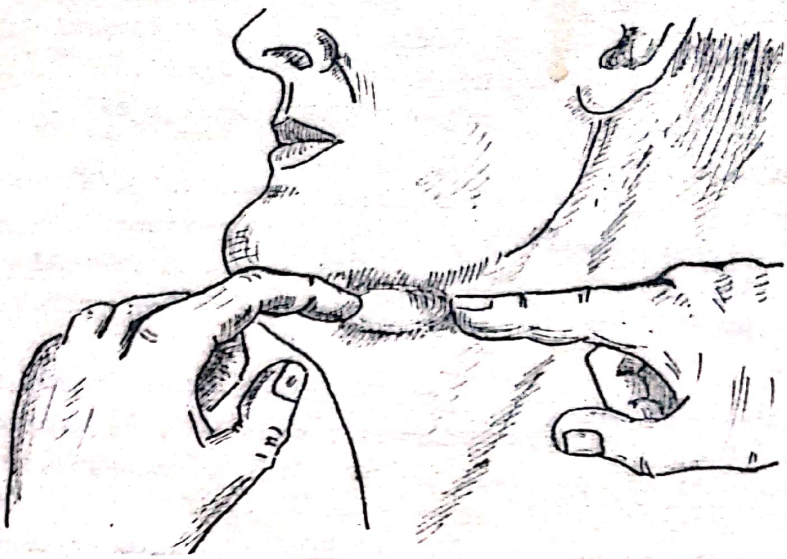

Fig.1.2.- Cercetarea consistenţei unei formaţiuni situată în regiunea submandibulară.-

Examenul ganglionar. Tot prin palpare se controlează grupele limfonodulilor tributari ai regiunii bucomaxilofaciale şi anume:

- limfonodulii preauriculari, imediat înaintea tragusului;
- limfonodulii retroauriculari;
- limfonodulii genieni: în obraz, de-a lungul vaselor faciale;
- limfonodulii submandibulari în loja submandibulară, dedesubtul şi înăuntru corpului mandibulei (fig.1.3.), precum şi ganglionii sub- şi retro-angulomandibulari;

Fig.1.3.- Palparea limfonodulilor submandibulari din dreapta.-

- limfonodulii submentali, în regiunea submentonieră;

- limfonodulii cervicali superficiali înaintea mușchiului sterno-cleidomastoidian și de-a lungul vaselor mari ale gîtului;

- limfonodulii cervicali profunzi de-a lungul marginii posterioare a sternocleidomastoidianului.

Acești ganglioni pot fi măriți, izolați sau în bloc; se vor aprecia dimensiunile, consistența, mobilitatea, procesul de periadenită, durerea etc.

Examenul exobucal este completat prin examenul regiunilor submandibulare, submentale, parotideomaseterine, temporale, nazale, auriculare și mastoidiene.

Examenul articulației temporomandibulare trebuie făcut sistematic; ca tehnică se procedează astfel: în conductele auditive, de ambele părți, se introduce pulpa indexului iar policele se va aplica pe regiunea preauriculară, cerînd bolnavului să închidă și să deschidă gura. Astfel, se controlează mișcările condilului mandibular și se percep eventualele cracmente sau se constată prezența de deformații traumatice, tumorale sau inflamatorii; uneori mișcările nu se percep în articulația temporomandibulară. Se apreciază dureri declanșate de presiunea pe articulație ca și eventualele contracturi ale mușchilor închizători ai mandibulei (temporal, maseter, pterigoidian).

2. Examenul endobucal

Pentru examenul endobucal este necesară o bună expunere și iluminare a cavității bucale.

Bolnavul este pus în poziție șezîndă, de preferință pe fotoliul dentar, cu capul bine fixat în tetieră, medicul stînd în partea dreaptă.

Cînd se examinează arcada superioară, vestibulul superior și bolta palatină, fotoliul va fi ridicat iar capul în extensie, iar cînd se examinează arcada inferioară, șanțul vestibular inferior, planșeul bucal, fotoliul va fi coborît, iar capul bolnavului așezat vertical.

O lumină bună este indispensabilă. Lumina naturală nu este întotdeauna suficientă ca și lumina dată de proiectorul obișnuit de la unitățile stomatologice, fiind necesară în anumite cazuri proiecția unui fascicol care să se concentreze pe o anumită zonă (lampa frontală).

Instrumentarul pentru examenul bucodentar

Sînt indispensabile:

- oglinda bucală, care servește pentru a se putea face examenul mai comod prin imaginea indirectă și ca depărtător de buze, limbă, obraz. Este recomandată oglinda plană, care dă o imagine nemodificată;

- pensa dentară;

- sonda dentară, care servește pentru explorarea palpatorie a suprafețelor dinților și a fundurilor de sac gingivodentare.

De asemenea mai sînt necesare:

- sursele de aer și apă de la unitul dentar pentru îndepărtarea depozitelor din cavitatea bucală sau de pe dinți;

- stilete butonate, subțiri, pentru explorarea traiectelor fistuloase;
- lupa, cînd imaginea trebuie mărită (leziuni dentare, leziuni gingivomucoase);
- seringă și ace de punctie pentru explorare;
- pulpatest pentru determinarea vitalității dinților.

Tehnica examenului endobucal

Se cercetează în primul rînd deschiderea gurii, observîndu-se:
- amplitudinea mișcărilor mandibulei;
- deviațiile laterale în mișcare.

Deschiderea gurii poate fi limitată sau imposibilă în:
- trismus, prin contractura reflexă a mușchilor închizători;
- constricție de mandibulă, prin leziuni sclerofibroase care pot interesa mucoasa, tegumentele sau musculatura;
- anchiloză temporomandibulară, prin sudura osoasă între mandibulă și osul temporal sau arcul zigomatic;
- existența de obstacole tumorale sau osoase care împiedică excursia mandibulei.

Examenul mucoasei bucale se face îndepărtînd cu oglinda buzele și obrajii. Mucoasa bucală are normal o coloratie roză. Se observă aspectul general al mucoasei (coloratie, vascularizație, edeme).

Se examinează întîi mucoasa gingivală sau mucoasa fixă, la nivelul căreia se pot găsi: eroziuni, ulcerații, formațiuni vegetante etc; se notează de asemenea retracția gingivală și eventual deslipirea marginei gingivale de pe coletul dinților cu formarea de pungi parodontale.

Se trece apoi la examenul restului mucoasei bucale: mucoasa labială și jugală, mucoasa șanțurilor vestibulare, mucoasa planșeului bucal și limbii, mucoasa bolții palatine, vălul palatin, regiunea fundului gîtului (faringoamigdaliană). Se va acorda o importanță deosebită leziunilor discheratozice ale mucoasei.

Pentru examenul limbii, aceasta va fi prinsă între degete și trasă ușor înainte; atunci cînd fața dorsală a limbii este acoperită de depozite saburale, este bine să se șteargă cu o compresă pentru a nu trece neobservate leziunile (leucoplazie, lichen plan, ulcerații etc).

La nivelul mucoasei obrazului se va căuta papila canalului Stenon în dreptul molarului 2 superior, iar pe mucoasa sublinguală, de o parte și de alta a frenului limbii, caruncolele sublinguale cu orificiile canalelor glandelor submandibulare (canalul Warthon) și glandei sublinguale. Se notează dacă sînt modificate (proeminente, edematoase, congestive, ulcerate) și caracterul salivei (limpede, tulbure, cu flacoane de fibrină, purulentă), precum și debitul său (abundentă, redusă).

Limba - se va examina și prin palpare digitală pentru a se depista leziunile profunde: abces, gomă, tumoră etc.

Planşeul bucal - trebuie de asemenea examinate prin palparea bimanuală; cu unul sau două degete endobucal, degetele celeilalte mîini apăsînd sub mandibulă (fig.1.4.). Astfel se constată dacă planşeul bucal este suplu,

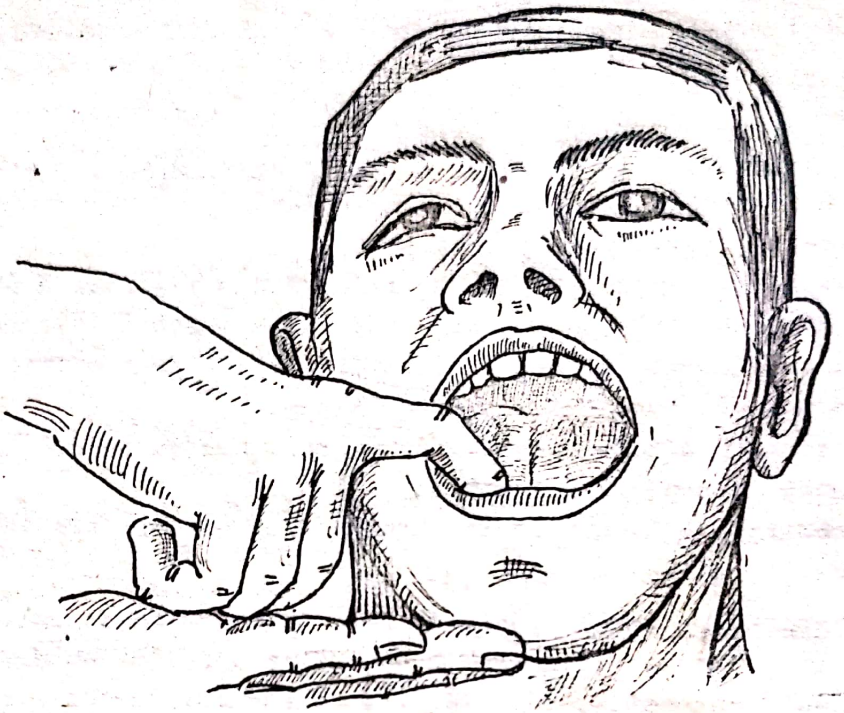

Figura 1.4.- Plaparea bimanuală a planşeului bucal.-

neîngroşat sau dacă este ocupat de procese patologice inflamatorii sau tumorale (împăstare, indurație, tumoră chistică fluctuentă, tumoră dură, infiltrantă sau net limitată). Prin aceleaşi manopere se palpează ganglionii submandibulari, glandele salivare submandibulare şi sublinguale.

Examenul dentoparodontal

Examenul dentoparodontal trebuie făcut sistematic şi minuțios pentru că pe lîngă leziunile evidente care se observă la prima inspecție, dinții şi parodonțiul prezintă leziuni care nu pot fi descoperite decît printr-o explorare clinică foarte atentă.

Acest examen cuprinde:

a/ examenul de ansamblu al arcadelor;

b/ apelul dinților;

c/ starea dinților;

d/ starea parodonțiului

a/ Examenul de ansamblu al arcadelor se va face la început, pentru a se observa raporturile celor două arcade, articularea interdentară, tulburările de ocluzie, malpozițiile dentare, deviații, înclinări, schimbări de culoare, eventualele contacte interdentare premature etc.

b/ Apelul dinţilor: se notează dinţii prezenţi, lipsurile dentare, dinţii neerupţi sau dinţii supranumerari, specificîndu-se felul lor: dinţi temporari sau permanenţi.

c/ Starea dinţilor: trebuie examinat fiecare dinte în parte, prin inspecţie directă sau cu ajutorul oglinzii şi prin explorare cu sonda a tuturor suprafeţelor dentare, insistîndu-se în special asupra suprafeţelor mezială şi distală (cu sonda 17) şi asupra suprafeţei ocluzale.

Displaziile, distrofiile sau leziunile traumatice (fracturi, fisuri) vor fi diferenţiate de carii.

Leziunile de carie sînt cercetate, precizîndu-se:

- sediul lor în raport cu coroana: ocluzală, mezială, distală, combinată, vestibulară etc;
- gradul de interesare al ţesuturilor: smalţ, dentină, cement, penetrantă, nepenetrantă;
- leziunea pulpară (hiperemie, pulpită, mortificare, gangrenă).

Trebuie precizate şi durerile dentare: spontane, provocate şi de ce factori sînt provocate sau calmate (rece, cald, presiune, atingere etc). Se notează de asemenea dinţii care au coroana complet distrusă, rămaşi sub formă de resturi radiculare.

Percuţia - se va face prin mici ciocăniture cu mînerul sondei, atît lateral cît şi în axul dintelui; tonalitatea sunetului de percuţie şi durerile provocate vor fi apreciate cu atenţie.

Mobilitatea anormală se controlează prin mobilizarea vestibulocorală sau în ax.

Probele de vitalitate sînt indispensabile atunci cînd prin examenul clinic nu se poate preciza starea pulpei.

Se cercetează sensibilitatea dintelui:

a/ la agenţi termici (cald, rece) prin aplicarea pe coroana dentară a unei bulete de vată îmbibată în clorethil sau a unui fuloar încălzit;

b/ la agenţi electrici cu ajutorul dispozitivului de la unitul stomatologic (pulpatest), notîndu-se gradul excitabilităţii electrice la care dintele răspunde.

d/ Starea parodonţiului. Se cercetează inserţia gingivală, existenţa fundurilor de sac gingivale, absenţa sau prezenţa secreţiei purulente, mobilitatea dinţilor, congestia, edemul, sîngerarea gingivală, retracţia gingivală etc.

Se notează de asemenea existenţa tartrului dentar, căutîndu-se cu atenţie concreţiunile subgingivale.

Toate datele căpătate prin examenul dinţilor trebuie înscrise în fişa stomatologică sau într-o rubrică specială a foii de observaţie.

Notarea internaţională - prin sistemul celor 2 cifre - se face în felul următor:

2.5, 5.4, 5.3, 5.2, 5.1.	6.1, 6.2, 6.3, 6.4, 6.5	Dentaţie temporară
8.5, 8.4, 8.3, 8.2, 8.1	7.1, 7.2, 7.3, 7.4, 7.5	

1.8,1.7,1.6,1.5,1.4,1.3,1.2,1.1	2.1,2.2,2.3,2.4,2.5,2.6,2.7,2.8
4.8,4.7,4.6,4.5,4.4,4.3,4.2,4.1	3.1,3.2,3.3,3.4,3.5,3.6,3.7,3.8

Dentaţie definitivă

Incepînd de la linia mediană fiecare dinte este notat cu un număr. Astfel, incisivii centrali vor fi notaţi cu cifra 1.1 sau 2.1, incisivii laterali cu 1.2, 2.2 etc.

Consemnarea leziunilor se face explicativ în legătură cu fiecare dinte, de exemplu:

3.6 = carie cu gangrenă pulpară
2.1 = pulpită
2.4 = carie mezio-ocluzală
4.5 = carie cervicală
3.7 = rest radicular
4.7-4.5 = punte

C. Examenul stării generale a bolnavului este foarte util, deoarece prin acest examen se capătă date importante pentru:

- stabilirea etiologiei şi diagnosticului leziunilor bucomaxilofaciale;
- stabilirea atitudinii terapeutice celei mai indicate şi măsurilor care trebuie luate pentru a preîntîmpîna accidentele şi complicaţiile operatorii;
- urmărirea evoluţiei bolii şi indicaţii asupra prognosticului.

Dacă acest examen indică afecţiuni mai serioase ale celorlalte organe, este neapărat indicat să se ceară colaborarea medicilor de alte specialităţi şi în special a medicului internist.

Investigaţiile clinice se vor face în sensul depistării diverselor boli generale, căutîndu-se în special semnele bolilor care au dat naştere la manifestări în cavitatea bucală sau se pot agrava prin intervenţiile bucale:

- boli sanguine: anemia, leucozele, sindroame hemoragice;
- boli cardiovasculare: endocardiopatii valvulare, cardiopatii ischemice, insuficienţa cardiacă, hipertensiunea arterială etc;
- boli hepatice;
- boli renale;
- diabet;
- intoxicaţii;
- endocrinopatii;
- sifilis;
- afecţiuni neuropsihiatrice;
- tbc etc.

Examene de laborator

Examenul clinic general trebuie totdeauna completat prin examene de laborator. Se va cere, în raport cu indicaţiile date de examenul clinic general, cu afecţiunea bucomaxilofacială şi cu intervenţia terapeutică ce trebuie efectuată:

- hemograma (hematii, leucocite, formula leucocitară, trombocite, hemoglobina, valoarea globulară), timpul de sîngerare şi coagulare, timpul de retracţie a cheagului, hematocritul, eventual coagulograma;
- reacţia serologică pentru lues;
- calcemie;
- dozajul ureei în sînge;
- glicemia;
- probele de disproteinemie;
- examenul sumar de urină;
- ionograma.

Examenul bacteriologic pentru identificarea germenilor completează în mod util datele clinice. In mod curent se cercetează:

- flora din leziunile mucoasei bucale, flora din secreţiile recoltate din fistule, prin punctie sau prin cateterismul canalelor glandelor salivare etc;
- se vor căuta îndeosebi micozele în supuraţiile polifistuloase cronice de lungă durată, neinfluenţate de tratamentele obişnuite. Aceste examene se vor face atît prin frotiu direct, cît şi prin culturi. Antibiograma este indicată de asemenea în vederea instituirii unui eventual tratament cu antibiotice;
- în anumite afecţiuni ale parodonţiului marginal sau supuraţii perimaxilare este indicată identificarea florei prin însămînţări şi culturi din secreţiile gingivale sau din colecţiile purulente;
- de asemenea în anumite afecţiuni generale cu manifestări bucomaxilofaciale se practică teste imunologice.

D. Examene complementare

Pentru precizarea diagnosticului, medicul are la îndemînă o serie de metode ajutătoare de investigaţie şi cercetare:

a/ examenul radiologic
b/ stomatoscopia
c/ citologia exfoliativă şi citologia salivară
d/ punctia citologică
e/ biopsia
f/ punctia exploratoare
g/ diafanoscopia
h/ craniometria
i/ tomodensitometria
j/ ecografia
k/ termografia
l/ rezonanţa magnetică nucleară

a/ Examenul radiologic. Chirurgia bucomaxilofacială fiind prin excelenţă o chirurgie osoasă, examenul radiologic constituie un mijloc de investigaţie ce trebuie folosit sistematic. Se fac radiografii ale dinţilor şi ale oaselor feţei. Pe radiografiile dentare se precizează leziunile dentare sau peridentare şi se controlează tratamentele aplicate. Radiografiile dentare se fac cu filme mici endobucale, retroalveolare; atunci cînd bolnavii nu

pot deschide gura (trismus, constricţie), se folosesc incidenţe extrabucale. Pentru examenul dentoalveolar, deosebit de valoroasă este radiografia panoramică (Pantomografie), care dă o imagine de ansamblu a unei arcade întregi sau a ambelor arcade, pe acelaşi film.

Examenul radiografic al oaselor feţei şi articulaţiei temporomandibulare se face în diverse incidenţe, dînd imagini caracteristice pentru diferitele afecţiuni: fracturi, tumori, chisturi, osteomielite, sinuzită maxilară etc.

Teleradiografia permite ca pe imaginea radiografică să poată fi perfect identificate punctele antropometrice şi apoi calculate diferite unghiuri care să evidenţieze dezvoltarea oaselor maxilare şi rapoartele existente între anumite puncte de referinţă.

Nu poate fi efectuată nici o intervenţie de chirurgie ortodontică fără un examen teleradiografic.

Radiografia stereoscopică, teleradiografia şi tomografia sînt metode care dau mai multă precizie în ceea ce priveşte forma şi sediul leziunii, profunzimea şi rapoartele sale cu diverse repere fixate pe suprafaţa părţilor moi.

Pentru examenul radiologic al glandelor salivare se foloseşte sialografia, metodă imaginată şi executată de Iacobovici în anul 1925.

Se introduce pe canalul glandei parotide sau submandibulare o substanţă de contrast (lipiodol) cu care se injectează astfel arborele canalicular. Modificările arborelui canalicular indică stările patologice diverse ale glandelor salivare respective (afecţiuni inflamatorii, degenerative, tumori).

b/ Stomatoscopia foloseşte stomatoscopul care permite examenul de detaliu al leziunilor mucoasei bucale, imaginea fiind mărită de aproximativ 20-30 ori. Această metodă este greoaie şi nu a putut fi introdusă în practica de masă pentru diagnosticul formelor de început ale cancerului bucal.

c/ Citologia exfoliativă se foloseşte pentru diagnosticul anumitor afecţiuni ale mucoasei bucale. Diagnosticul se face pe modificările care se petrec în structura celulelor mucoasei bucale recoltate prin frotiu direct şi apoi colorate după metodele de laborator uzuale.

Citologia salivară: saliva este recoltată prin cateterism al canalelor Stenon sau Warthon şi apoi centrifugată; reziduul obţinut este examinat la microscop după colorare.

d/ Punctia citologică. Se aspiră cu un ac de seringă conţinutul procesului patologic după care se etalează pe lamă şi se colorează după tehnica hematologică apreciindu-se modificările celulare.

e/ Biopsia. Examenul histologic este indispensabil pentru diagnosticul pozitiv al leziunilor tumorale ulcerative sau proliferative şi constituie un ajutor de cea mai mare importanţă în privinţa tratamentului care trebuie aplicat. Printr-o incizie unghiulară cu bisturiul sau prin secţiunea cu foarfeca, se recoltează un fragment din ţesutul bolnav, căutîndu-se să se pătrundă cît mai profund în masa tumorală. Este bine ca împreună cu ţesutul bolnav să se ridice o fîşie de ţesut sănătos pentru comparaţie.

f/ Punctia exploratoare este indicată pentru diagnosticul diferitelor formaţiuni patologice: tumori, formaţiuni chistice, adenopatii, afecţiuni ale sinusului maxilar etc; prin punctie se precizează felul conţinutului: lichid chistic, puroi, sînge etc. Punctia se face cu seringa Record şi ace de calibru gros sau trocare.

g/ Diafanoscopia sau transiluminaţia este o metodă care îşi găseşte aplicaţii atît în precizarea diagnosticului leziunilor dentare (mortificare pulpară, carii interstiţiale) cît şi pentru examenul sinusurilor maxilare şi frontale şi pentru controlul formaţiunilor tumorale din obraz.

Tehnica. Examenul se face într-o cameră obscură. Lampa de transiluminaţie se introduce în cavitatea bucală spre bolta palatină (pentru examenul sinusului) sau în vestibul (pentru examenul obrazului). In mod normal, faţa bolnavului apare luminată, transparentă, roză; în caz de colecţie supurată sau de tumoră, de calcul pe canalul Stenon, apare o zonă opacă. Pentru examenul dentar, sursa de lumină este aşezată pe faţa orală a dinţilor; dinţii vitali au o coloraţie roză, dinţii modificaţi sînt de culoare închisă, opacificaţi. Cariile meziale ascunse pot fi de asemenea depistate.

h/ Craniometria este indicată în cazuri de deformaţii ale masivului osos. Se fac măsurători determinîndu-se distanţele între punctele antropometrice craniofaciale. Se capătă astfel date precise asupra deformaţiilor şi gradului de asimetrie.

i/ Tomodensiometria (Scanner) introdusă în practica medicală din 1972 (Hounsfield) foloseşte razele X pentru explorare, imaginea reconstituindu-se cu ajutorul unui ordinator. Se pot examina regiunile profunde ale feţei, practicîndu-se secţiuni la diferite nivele în plan frontal sau axial permiţînd astfel evidenţierea foarte precisă a unor leziuni traumatice sau tumorale fără să fie necesară mobilizarea forţată a extremităţii cefalice.

j/ Ecografia - folosind ultrasunetele poate oferi date importante privind sediul, volumul şi chiar conţinutul unor tumori localizate în părţile moi ale feţei sau gîtului.

k/ Termografia - cercetează cu ajutorul unor aparate speciale modificările de temperatură apărute în profunzimea ţesuturilor evidenţiind astfel neovascularizaţia apărută în jurul unor procese tumorale maligne.

l/ Rezonanţa magnetică nucleară foloseşte pentru obţinerea unei imagini extrem de fidele a structurilor masivului facial o emisiune de protoni care reconstituie printr-un sistem de ordinatoare numerice diferite structuri ale zonei explorate. Se realizează adevărate disecţii imagistice ale structurilor moi şi dure. Prezintă avantajul că explorarea cu rezonanţă magnetică nu produce iradieri dar are dezavantajul că imaginea poate fi parazitată de existenţa unor structuri metalice cît de neînsemnate în zonă (obturaţii de amalgam, fire de osteosinteză, punţi metalice şi chiar rimel).

Toate aceste investigaţii coroborate judicios cu examenul clinic, pe de o parte duc la stabilirea diagnosticului corect şi a indicaţiilor terapeutice adecvate, iar pe de altă parte oferă indicaţii preţioase privind atitudinea terapeutică; de asemenea, totodată ele permit aprecierea evoluţiei şi prognosticul afecţiunii, precum şi instituirea unei terapeutici generale asociate.

C A P I T O L U L II

ANESTEZIA IN STOMATOLOGIE

I. ANESTEZIA GENERALA

Anestezia generală este prima tehnică de anestezie introdusă în practica chirurgicală de către dentişti (HORACE WELLS cu protoxid de azot în 1844 şi WYLIAM MORTON cu eter în 1846). Substanţele anestezice locale se sintetizează mai tîrziu (Cocaina în 1862 şi novocaina în 1905) iar acţiunea lor anestezică locală este pusă în evidenţă abia în 1884 pentru cocaină de KOLIER şi în 1905 pentru novocaină de către EINHORN.

Anestezia generală se realizează prin introducerea în organism a unor substanţe care au proprietatea de a provoca dispariţia sensibilităţii prin suprimarea tranzitorie şi reversibilă a funcţiilor sistemului nervos central.

Pentru ca anesteziculsă-şi exercite acţiunea narcotică, el trebuie să pătrundă în organism, să fie vehiculat de sîngele circulant, să ajungă în celula nervoasă şi să-şi exercite acţiunea inhibitorie asupra ei. Rezultatul acestei acţiuni constă în funcţie de profunzimea narcozei, în:

- deprimarea activităţii sistemului nervos central, cu abolirea cunoştinţei (hipnoza-element facultativ);
- deprimarea progresivă şi abolirea sensibilităţii dureroase(analgezie-element obligatoriu);
- scăderea pînă la dispariţie a reflexelor (deconectare neurovegetativă-element indispensabil);
- scăderea pînă la dispariţie a tonusului muscular, relaxarea musculară (element facultativ).

GUEDEL descrie la anestezia cu eter, principalul anestezic utilizat la vremea respectivă, patru stadii şi anume:

- <u>stadiul I</u> - de analgezie, durează de la începutul administrării narcoticului pînă la pierderea cunoştinţei; bolnavul poate răspunde la întrebări, fără a mai percepe senzaţiile dureroase; este stadiul corespunzător acţiunii anesteziculuiasupra centrilor corticali superiori;
- <u>stadiul II</u> - de excitaţie, începe din momentul pierderii cunoştinţei şi durează pînă în momentul instalării respiraţiei automate, regulate. Acest stadiu rezultă prin acţiunea inhibitorie a anesteziculuiasupra centrilor nervoşi superiori, cu o eliberare consecutivă a mecanismelor motorii inferioare automate. Din această cauză, în acest stadiu se pot produce accidente ce pot culmina cu sincopa cardiacă şi respiratorie, motiv pentru care sînt preferate anestezicele cu perioadă de excitaţie scurtă (Fluothan, protoxid de azot, ciclopropran) pentru inducţia anesteziei.

Aceste prime două stadii formează aşa-numita perioadă de inducţie a anesteziei generale;

- stadiul III - de anestezie chirurgicală este caracterizat prin instalarea respiraţiei automate, regultate. Acestui stadiu i se descriu 4 faze, în funcţie de profunzimea anestezică (vezi tabelul 1);

- stadiul IV - de paralizie bulbară, începe cu insuficienţa respiratorie şi evoluează cu stopul respirator şi insuficienţa circulatorie. Este un stadiu toxic, de supradozare anestezică, la care nu trebuie să se ajungă niciodată.

Tabelul nr.1

Stadiile anesteziei, după GUEDEL

	Respiraţie	Pupile	Mişcări oculare	Reflexe	Relaxare musculară
Stadiul I analgezie	Ca în stare de veghe			active	tonus normal
Stadiul II excitaţie	neregulată	mioză	exagerate	active	mişcări neinhibate
Stadiul III chirurgical - faza I	amplă şi regulată	mioză	intense apoi minime	abolirea reflexelor conjunctival, faringian, cutanat	uşoară
- faza II	amplitudine uşor scăzută	dilatare uşoară	absente	laringian, cornean, perineal	moderată
- faza III	amplitudine moderat diminuată	dilatare moderată	absente	-	moderată
- faza IV	neregulată diafragmatică	dilatare marcată	absente	-	intensă

Introducerea de substanţe anestezice noi, în practica anestezică, a făcut ca astăzi schema lui GUEDEL, care constituie o scară de referinţă pentru aprecierea profunzimii anesteziei, devenită necorespunzătoare, să fie completată.

SUBSTANŢELE ANESTEZICE GENERALE

Există un număr mare de substanţe anestezice generale, gama lor fiind în permanentă creştere prin adăugarea de noi preparate, cu proprietăţi diferite. Pentru simplificare, le vom sistematiza în substanţe anestezice:

I lichide - volatile, care sînt:
- a/ derivaţi halogenaţi de hidrocarbură
- b/ eteri

II gaze anestezice

III anestezice hidrosolubile, intravenoase

I. Din categoria hidrocarburilor halogenate fac parte: Cloroformul, Kelenul, Tricloretilenul (trilen), Halothanul (fluothanul).

CLOROFORMUL - din cauza toxicităţii mari asupra ficatului, miocardului, rinichiului şi accidentelor grave determinate, a fost de mult părăsit.

KELENUL este şi el depăşit, la ora actuală, deşi nu a fost în întregime eliminat din practica anesteziologică în stomatologie.

TRILENUL a fost mult utilizat şi s-a bucurat de aprecieri, pentru acţiunea analgezică puternică, chiar în stadii foarte superficiale de anestezie, în care cunoştinţa bolnavului rămîne într-o oarecare măsură păstrată. Datorită accidentelor grave frecvente provocate prin sensibilizarea miocardului la catecolamine şi producerea fibrilaţiei ventriculare s-a renunţat la utilizarea trilenului pentru anestezie.

FLUOTHANUL (HALOTHANUL) - introdus relativ recent în practică (1956-Raventos) este un anestezic cu calităţi superioare, larg răspîndit la ora actuală, datorită calităţilor sale deosebite şi anume: inducţie şi trezire rapidă, maniabilitate mare, lipsa efectelor secundare nocive, relaxare musculară bună, nu este nici inflamabil, nici iritant, inhibă reflexele de vomă, nu determină hipersecreţie salivară sau traheobronşită. Fluothanul s-a impus între anestezicele preferate de anestezia modernă.

Administrarea sa trebuie, totuşi, făcută cu prudenţă din cauza efectelor depresorii asupra respiraţiei (scade volumul curent respirator, cu tahipnee apoi bradipnee şi stop respirator) şi circulaţiei (scade forţa de contracţie a miocardului, produce vasodilataţie periferică şi scade astfel tensiunea arterială).

ETERUL DIETILIC deşi cunoscut ca anestezic general încă din 1846, introdus de Morton, a rămas utilizat în anestezia generală pînă în zilele noastre. Este unul dintre cele mai puternice şi mai complete anestezice cunoscute, cu o margine de securitate foarte mare. Stimulează direct centrii nervoşi ai respiraţiei şi creşte ventilaţia pulmonară. Este însă iritant, determinînd hipersecreţie traheobronşică. Nu are acţiune deprimantă pe miocardul normal. Simpaticotonia indusă de eter creşte forţa de contracţie a miocardului şi tensiunea arterială. Excită însă secreţia salivei şi centrul vomei, producînd greţuri şi vărsături.

Determină o inducţie lungă, cu perioadă de excitaţie evidentă, trezire lentă, nefiind astfel potrivit decît pentru anestezii de lungă durată, ce depăşesc 30 minute şi care se efectuează în condiţii de spitalizare.

Mortalitatea anestezică la eter, după diferiţi autori, variază între 1-8 la 15.000 anestezii.

In 1958 HUDON şi DUBOIS, în scopul reducerii efectelor depresorii pe respiraţie şi circulaţie ale fluothanului şi realizării unei analgezii puternice, au asociat eterul dietilic acestei substanţe anestezice, într-un amestec azeotrop în proporţie de 31,7 % eter dietilic şi 68,3 % fluothan. S-a creeat astfel un compus nou, stabil, neinflamabil.

In experienţa noastră acest azeotrop s-a impus ca un anestezic maniabil, cu inducţie şi trezire rapidă, cu analgezie suficientă în planuri superficiale de anestezie, fără să deprime respiraţie şi circulaţia.

ETERUL DIVINILIC - anestezic cu putere analgezică mare, permite efectuarea intervenţiilor sub o narcoză mai superficială. Are o inducţie şi o trezire scurtă (de cîteva minute) şi se poate întrebuinţa la pacienţii ambulatorii. De reţinut că este inflamabil şi exploziv.

METHOXYFLURANUL (PENTRANUL) - sintetizat în anul 1960 de către Von Poznec şi Artusio, este primul eter halogenat. Datorită calităţilor sale(putere analgezică remarcabilă, evidentă şi în planuri superficiale de anestezie, neinflamabil, nu determină hipersecreţie salivară sau traheobronşică, produce o relaxare musculară foarte bună) s-a bucurat de utilizarea apreciabilă în toată lumea pînă în anul 1987, cînd a fost interzisă folosirea sa, din cauza consecinţelor severe pe care le poate produce asupra funcţiilor renale.

II. GAZELE ANESTEZICE utilizate curent sînt: protoxidul de azot şi ciclopropanul.

PROTOXIDUL DE AZOT folosit pentru prima oară de Horace Wells (1844), în anestezia generală în stomatologie are o lungă tradiţie, îndeosebi în ţările anglosaxone.

Necesită o aparatură specială pentru a putea fi administrat în amestec corect cu oxigenul; ca anestezic singur nu este eficient decît în concentraţii mari, hipoxemiante (de 80-85 %) motiv pentru care de obicei se asociază altor anestezice, pentru completarea efectului analgetic (de exemplu Fluothane + N_2O).

In afară de sistemul nervos central, celelalte ţesuturi sau organe nu sînt influenţate în nici un fel de prezenţa sa.

CICLOPROPANUL - este un gaz anestezic foarte puternic, care permite o inducţia şi o trezire rapidă. Este foarte inflamabil şi în amestecul cu O_2 şi aer este foarte puternic exploziv şi din această cauză dificil de utilizat în stomatologie. Determină tulburări de ritm cardiac, ce pot evolua pînă la fibrilaţia ventriculară. Deprimă respiraţia în doze uzuale.

III. Pentru anestezia intravenoasă sînt folosite atît substanţele barbiturice cît şi nebarbiturice.

Barbituricele sînt numai hipnotice nu şi analgezice. Din acest motiv, administrarea lor izolată, fără premedicaţie cu o substanţă analgetică (de ex.mialgin), în anesteziile de scurtă durată este neeficientă.

Cele mai utilizate în prezent sînt tiobarbituricele cu acţiune ultrascurtă ca Pentotalul, Baytinalul etc, în diluţie de 2,5 % în doza de pînă la 5-10 mg/kgcorp.

In chirurgia bucomaxilofacială administrarea lor este contraindicată în supuraţiile perimaxilofaciale.Trismusul asociat,eventualul edem faringoglotic de vecinătate şi prezenţa zonelor reflexogene în această sferă, predispun la accidente majore datorită efectelor vagale ale barbituricelor, depresiunii raspiratorii şi circulatorii pe care le pot determina. Pot fi folosite pentru reducerea fracturilor de arcadă temporozigomatică, extracţii dentare etc. în lipsa posibilităţilor de administrare a unei anestezii mai bune.

Arsenalul substanţelor anestezice intravenoase nebarbiturice este bogat. Noi vom reţine pe cele care ne sînt de folos în stomatologie şi chirurgia bucomaxilofacială.

Scanned with OKEN Scanner

Au fost utilizaţi derivaţi steroidici: Presuren, Viadril care determinau frecvent iritaţii venoase flebitice şi chiar spasme arteriale cu riscul necrozelor tisulare întinse. Locul lor a fost luat de Propanidid (Epontol Bayer 1420), care este un derivat al acidului eugenol - glicolic şi de Ciclohexilamină (Ketamina, Ketalar).

PROPANIDIDUL - se prezintă sub formă de soluţie cu aspect gălbui vîscos, în fiole de 10 sau 20 ml, în concentraţii de 5-2,5 %. Produce narcoza în 10-30 secunde de la injectarea intravenoasă. Anestezia durează 4-5 minute pentru o doză unică. După injectare produce aproape imediat în 5-10 secunde, o hiperventilaţie evidentă, care marchează momentul începerii intervenţiei chirurgicale. Hiperventilaţia durează 10-15 secunde şi este urmată compensator de o perioadă scurtă de ventilaţie redusă sau chiar apnee.

Injectarea succesivă, pînă la doza maximă de 2 g pentru un adult în greutate de aproximativ 70 kg, poate prelungi narcoza pînă la 15 minute. Trezirea se produce rapid şi complet pe masa de operaţie.

Este indicat în toate operaţiile stomatologice de scurtă durată (extracţii, incizii de abces, reduceri de fracturi ale arcadei temporozigomatice etc).

KETALARUL este un anestezic general cu durată scurtă de acţiune în administrarea intravenoasă în doză de 2-3 mg/kgcorp) în medie de 10 minute şi mai lungă în administrarea intramusculară în doze de 5-10 mg/kgcorp) în medie de 30-120 minute. Anestezia cu ketalar se caracterizează prin analgezie puternică, hipnoză, menţinerea reflexelor faringolaringiene, absenţa relaxării musculare, depresiune respiratorie fugace, urmată de o uşoare stimulare cardiorespiratorie.

ADMINISTRAREA ANESTEZIEI GENERALE IN STOMATOLOGIE SI CHIRURGIA BUCOMAXILOFACIALA

In administrarea oricărei anestezii generale sînt cuprinse trei etape succesive:

I. Preanestezia; II. anestezia propriu-zisă; III. postanestezia.

I. PREANESTEZIA cuprinde ansamblul măsurilor care se iau pentru pregătirea bolnavului în vederea administrării anesteziei şi creşterii eficienţei acesteia în condiţii de maximă securitate.

a/ Pregătirea generală a pacientului pentru a-l pune în condiţii optime pentru intervenţie se face: pe baza examenului clinic de specialitate, efectuat de medicul care va face operaţia, pe baza examenului efectuat de medicul anestezist şi pe baza investigaţiilor de laborator (după caz, se vor solicita consultaţii de specialitate (interne, pediatrie, neurologie etc) şi examene paraclinice (radiologie, ECG etc). Se vor institui măsurile terapeutice pentru deficienţele constatate.

Se opreşte alimentaţia obişnuită cu cel puţin 6 ore preoperator, pentru evitarea vărsăturii şi riscului inhalării ei, la pacientul adormit.

In mod obişnuit, pentru adulţi, ultima masă va fi luată în seara dinaintea intervenţiei, iar pentru copil se permite hidratarea orală cu 6 ore preoperator.

Scanned with OKEN Scanner

b/ Pregătirea medicamentoasă (premedicaţie) are scopul de sedare preoperatorie şi de facilitare a inducţiei şi menţinerii anesteziei.

Din gama largă a medicamentelor folosite în premedicaţie: analgetice central (morfină, mialgin, fentanil); sedative şi hipnotice (în general barbiturice); tranchilizante - minore şi majore (diazepam, prometazină, clorpromazină); vagolitice (atropină, scopolamină), medicul trebuie să aleagă pentru asociaţia analgetic-sedativ-vagolitic, substanţele cele mai potrivite cazului respectiv, în raport cu vîrsta, greutatea, starea generală, natura intervenţiei şi locul unde se efectuează intervenţia (staţionar sau ambulatoriu).

Pentru pregătirea medicamentoasă preoperatorie în perioada în care anestezia generală modernă cu intubaţie traheală nu intrase încă în practica curentă, s-a utilizat tribrometanolul (avertina) şi clorhidratul, îndeosebi la copii şi la bolnavii cu labilitate psihică, după tehnica cunoscută sub numele de anestezie de bază. Anestezia de bază realiza o stare de somn uneori destul de profund cu depresiune respiratorie periculoasă, fără însă să fie suprimată sensibilitatea dureroasă, fiind necesară în completare fie narcoza inhalatorie sau intravenoasă, fie de obicei anestezia loco-regională.

Astăzi anestezia de bază este depăşită de progresele înregistrate de anestaia generală modernă.

II. TEHNICI DE ANESTEZIE GENERALA

Anestezia generală poate fi administrată fie pe cale inhalatorie folosind anestezice lichide - volatile şi gazele anestezice, fie pe cale intravenoasă, utilizînd anestezice hidrosolubile intravenoase, fie combinînd cele două tehnici.

Anestezia generală inhalatorie utilizează patru tipuri de circuite anestezice şi anume:

1. Circuitul deschis în care pacientul inhalează amestecul anestezic dintr-un dispozitiv simplu, împreună cu aerul atmosferic şi îl elimină în atmosferă. La fiecare inspiraţie bolnavul înhalează o cantitate proaspătă de amestec gazos, pe care în momentul expiraţiei o elimină şi nu o mai reinspiră. Se elimină astfel riscul acumulării de CO_2, din cauza lipsei spaţiului mort al aparatului.

In mod obişnuit, în practică, acest tip de anestezie se foloseşte pentru intervenţiile de scurtă durată (10-20 minute)cu ajutorul unei măşti simple (masca Schimmelbuch), formată dintr-un schelet metalic din sîrmă, pe care se poate fixa un strat de 4-5 foi de comprese din tifon. Anesteziculvolatil se administrează cu picătura, cu ajutorul unui flacon picurător sau după tehnica insuflaţiei nazofaringiene. Indicaţiile anesteziei pe mască astăzi sînt destul de restrînse. Acest circuit rămîne rezervat doar intervenţiilor de scurtă durată la copii.

2. Circuitul semideschis: bolnavul inspiră un amestec anestezic gazos realizat într-un dispozitiv special (aparatul de narcoză) şi elimină gazul

expirat în atmosferă. Si aici gazele expirate se pierd şi nu sînt de loc reinspirate. Circuitul semideschis este indicat în stomatologie în special la copii mici (cu ajutorul piesei în T-Ayre sau cu valve speciale).

Pe principiul acestui circuit s-au construit aparate speciale de autoanalgezie (self anestezia) pentru cabinetele stomatologice.

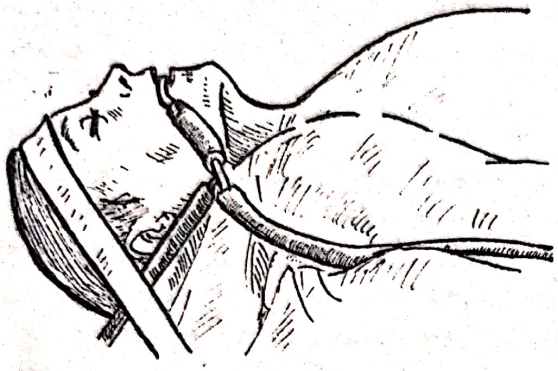

Figura 2.1.- Circuitul anestezic cu piesa "în T"-Ayre.-

3. Circuitul semiînchis este caracterizat prin faptul că amestecul anestezic inhalat este livrat de aparatul de narcoză, iar în expir numai o parte din amestecul anestezic se elimină în atmosferă, restul reintrînd în circuitul aparatului, de unde este reinspirat de pacient. Are loc astfel, în acest circuit, un reinspir parţial (parţial rebreathing).

4. Circuitul închis se caracterizează prin faptul că întreaga cantitate de gaze expirate este captată într-un balon şi după absorbţia CO_2 este reinspirată de bolnav.

In concluzie: circuitul deschis şi semideschis, sînt circuite fără reinspir şi nu necesită deci absorbţie de CO_2 (calce sodată):

- circuitul închis şi semiînchis sînt circuite cu reinspir şi necesită filtru pentru CO_2. Se utilizează două tipuri de asemenea circuite cu absorbţie de CO_2 şi anume: - sistemul dute-vino (Waters) pentru copii şi - sistemul circular (Brian-Sword) pentru copii şi adulţi.

In prezent există o mare varietate de tipuri de aparate de narcoză. Aparatele de anestezie în chirurgia bucomaxilofacială sînt de două feluri.

A. Aparate cu flux continuu - în care gazele din amestecul anestezic sînt livrate din cilindrii de oţel (butelii) în flux continuu cu un debit determinat de anestezist. Din această categorie fac parte majoritatea aparatelor utilizate curent. Un asemenea aparat este compus din:

- butelii de oxigen, protoxid de azot şi ciclopapan;
- reductoare de presiune pentru O_2 şi N_2O;
- un sistem de debitmetre care permite dozarea amestecului anestezic gazos;
- vaporizoare pentru anestezicele lichide volatile;
- filtru pentru absorbţia bioxidului de carbon (recipient de cale sodată) şi sistem de supape pentru inspiraţie şi expiraţie şi pentru reglarea presiunii în circuit.

B. Aparate cu flux intermitent în care livrarea gazelor anestezice este determinată de inspiraţia pacientului, acestea sînt folosite îndeosebi în practica stomatologică (ex. aparatul Walton Five şi McKesson).

Anestezia generală intravenoasă (Anestezia intravenoasă cu Pentotal)

- Se prepară o soluţie de 2,5 % Pentotal în ser fiziologic sau apă distilată;

- se punctionează o venă uşor de abordat de pe antebraţ din porţiunea laterală a plicii cotului sau venele de pe faţa dorsală a mîinii. Se vor evita venele din porţiunea mediană a plicii cotului pentru eliminarea riscului punctiei arterei brahiale şi venele membrelor inferioare dat fiind riscul tromboflebitei;

- se controlează prezenţa acului în venă prin aspiraţie;

- se injectează lent 50-100 mg (2-5 ml) ca doză test pentru a constata reacţia bolnavului la substanţă;

- se injectează lent încă 100-250 mg (4-10 ml) şi după instalarea somnului chirurgical se introduce pe una din narine o sondă nazofaringiană bine lubrafiată pentru menţinerea unui air-way optim;

- se începe intervenţia stomatologică.

Tehnica anesteziei este asemănătoare şi în cazul utilizării altor substanţe anestezice generale intravenoase (Epontol, Ketamină) sub rezerva diferenţelor de doze.

Tehnicile de anestezie generală combinativă (intravenoasă-inhalator) îşi găsesc utilizarea în intervenţiile bucomaxilofaciale de durată la bolnavul spitalizat. Intubaţia traheală este indispensabilă. Ele cuprind: anestezia generală pe pivot inhalator în care inducţia se realizează intravenos cu un barbituric iar menţinerea cu un anestezic inhalator; neuroleptanestezia care rezultă din asocierea unui neuroleptic (Droperidolul) cu un analgetic foarte puternic (Fentanilul) în administrarea intravenoasă combinat cu analgezia generală realizată de Protoxidul de azot,şi un miorelaxant). Hipnoanalgezia care utilizează inducţia intravenoasă cu barbiturice sau diazepam iar pentru menţinere Fentanil, Protoxid de azot şi curară şi anestezia relaxantă cu barbituric în inducţie intravenoasă şi curară cu protoxid şi analgetic major în menţinere sînt de asemenea tehnici combinative de anestezie generală indicate în raport cu terenul bolnavului, intervenţia chirurgicală (durată, amploare etc).

III. POSTANESTEZIA

Trezirea din narcoză poate rezerva surprize anesteziştului neobişnuit cu aspectele particulare ale chirurgiei stomatologice şi ale tratamentului stomatologic ambulator. In această specialitate există factori specifici, care pot complica mersul postoperator imediat. Cei mai mulţi dintre ei interesează libertarea căilor respiratorii superioare. De acea bolnavul nu trebuie să părăsească sala de operaţie decît după trezirea completă şi îndepărtarea sau compensarea tuturor factorilor de obstrucţie respiratorie, cu o supraveghere atentă în primele ore după intervenţie.

Obstrucţia respiratorie se poate datora:

1. Modificărilor anatomice consecutive actului operator prin desprinderea inserţiilor anterioare ale limbii (intervenţii pentru tumori sau traumatisme), obstrucţia nazală prin cheaguri după intervenţii pe bolta palatină sau maxilarul superior, edemul postoperator al limbii, edemul corzilor vocale postintubaţie; hematomul planşeului bucal etc.

2. Hemoragiei postoperatorii în operaţiile endobucale.

3. Pansamentele voluminoase şi compresive aplicate postoperator, meşelor aşezate în gura bolnavului operat.

4. Dispozitivelor ortopedice aplicate la sfîrşitul operaţiei pentru imobilizări intermaxilare.

5. Corpurilor străine rămase în cavitatea bucală.

Cînd nu s-a obţinut trezirea completă pe masa de operaţie şi somnul postanestezic se prelungeşte, trebuie acordată o atenţie deosebită menţinerii unei ventilaţii eficiente.

Pentru aceasta, bolnavul este aşezat la pat într-o poziţie numită "de securitate" în decubit lateral, cu capul uşor aplecat şi deciiv faţă de trunchi. La nevoie se aplică pipa orofaringiană Guedel sau sonda nasofaringiană (cea mai potrivită în chirurgia bucomaxilofacială). Aspiraţia secreţiilor sau sîngelui din cavitatea bucală şi oxigenoterapia constituie măsurile esenţiale în îngrijirea postanestezică. Se va urmări în permanenţă pulsul, T.A., respiraţia, temperatura, circulaţia periferică etc.



Fig.2.2.- Pipă orofaringiană Guedel.-



Fig.2.3.- Sondă nazofaringiană cu rozetă.-

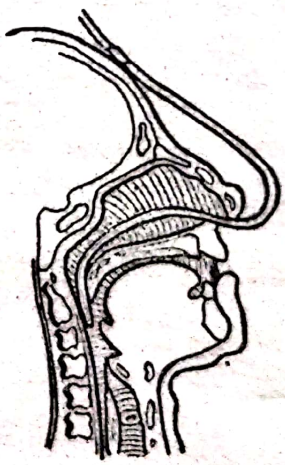

Fig.2.4.- Oxigenoterapia prin sondă nazofaringiană.-

ACCIDENTE SI INCIDENTE ALE ANESTEZIEI GENERALE IN STOMATOLOGIE

Inainte de administrarea anesteziei generale este necesară depistarea şi evaluarea elementelor de risc specifice care pot favoriza o incidenţă crescută a accidentelor şi anume:

a/ elemente de risc datorate specificului chirurgical. Poziţia declivă în decubit dorsal favorizează aspiraţia secreţiilor şi corpilor străini în tractul traheobronşic (sînge, puroi, fragmente de dinte, de os, ace de canal etc). Scînteile produse în timpul lucrului creşte pericolul de explozie în prezenţa substanţelor anestezice inflamabile;

b/ elemente de risc datorite patologiei specifice. Modificările anatomice ale căilor aeriene superioare ca în tumorile masivului facial, supuraţiile perimaxilare, despicăturile congenitale labiomaxilopalatine, achiloza temporomandibulară etc, determină intubaţiile traheale dificile, uneori imposibil de realizat şi impun precauţii, în sensul păstrării libertăţii căilor aeriene superioare.

Posibilitatea inundării căilor aeriene cu secreţii de puroi, sînge etc, în timpul intervenţiei în cavitatea bucală, reprezintă un alt element de risc.

Regiunea bucomaxilofacială are o bogată inervaţie parasimpatică şi incidenţa reflexelor vagale cu punct de plecare din zonele reflexogene este astfel sporită;

c/ elemente de risc în legătură cu terenul pacientului. Afecţiuni cronice, uneori insuficient investigate sau trecute cu vederea, leziuni ale neurocraniului asociate traumatismelor bucomaxilofaciale, stări toxicoseptice din supuraţiile perimaxilare, reprezintă tot atîtea elemente de risc.

Deşi accidentele anesteziei generale sînt aceleaşi în toate specialităţile chirurgicale, deoarece "poate exista intervenţie chirurgicală mare sau mică, dar nu există anestezie generală minoră", specificul accidentelor în stomatologie şi chirurgia maxilofacială derivă din faptul că intervenţia chirurgicală interferează căile aeriene superioare. Deci, accidentele respiratorii capătă o importanţă mai mare şi anume:

- obstrucţia căilor respiratorii la pacientul adormit, poate avea cauze diverse: poziţia incorectă a capului, căderea mandibulei, acumularea de sînge, puroi, corpi străini în faringe, vărsătura, spasmul laringian etc. Vărsătura prin pericolul aspiraţiei în căile aeriene, poate determina accidente deosebit de severe. De aceea este foarte important ca bolnavul să nu mănînce cel puţin 5-6 ore înainte de administrarea anesteziei generale;

- hipoxia şi anoxia se pot produce atît prin obstrucţia căilor respiratorii, cît şi prin supradozarea anestezică. Înlăturarea cauzelor de obstrucţie şi administrarea judicioasă a drogurilor anestezice evită accidentul, iar respiraţia artificială şi oxigenoterapia sînt necesare pentru tratamentul deficitului de oxigen;

- apneea se poate datora depresiunii respiratorii, prin supradozarea anestezică sau prin obstrucţia completă a căilor respiratorii, de asemenea poate fi secundară stopului cardiac sau determinată de cauze reflexe în anestezia superficială, ca răspuns la diferiţi stimuli (durere, iritaţia dată de anestezicul inhalat etc).

Accidentele cardiovasculare

- Hipotensiunea arterială este datorată de obicei hemoragiei sau suferinţelor cardiace (insuficienţă cardiacă, cord decompensat, infarct miocardic), de asemenea supradozarea anestezică poate da căderi tensionale, poziţia bolnavului în scaunul stomatologic, favorizînd staza declivă a masei circulante este uneori la originea hipotensiunii.

- Hipertensiunea arterială apare ca răspuns la durere, în anestezia superficială, la hipertiroidieni, în cazul utilizării de vasoconstrictoare în exces sau de hipoxie.

- Tulburări de ritm cardiac:

• tahicardie (peste 90 bătăi pe minut) se poate datora durerii, pierderii sanguine, atropinei din premedicaţie, vasoconstrictoarelor utilizate, hipoxiei şi hipercapneei etc;

• bradicardie, prin stimulare vagală (de exemplu: sinocarotidiană în intervenţiile de chirurgie stomatologică) anestezia cu fluothane, ciclopropan, fentanil, provoacă o depresie miocardică;

• aritmiile ventriculare (extrasistole, bloc atrioventricular complet, fibrilaţia ventriculară, asistolia) au un prognostic grav şi pot fi cauzate de supradozare anestezică, hipoxie şi hipercapnie;

• stopul cardiac poate fi determinat de o aritmie ventriculară (fibrilaţia ventriculară, asistolia), hipoxie, hipercapnie, reflexe vagale, anestezie insuficientă etc.

Alte accidente şi complicaţii ale anesteziei generale

Complicaţii oculare

- Abraziunea corneeană după expunerea la aer în închiderea insuficientă a fantei palpebrale.

- Traumatizarea corneei şi conjunctivei prin cîmpuri, mască etc.

- Glaucomul acut postanestezic la bolnavii suferinzi, premedicaţi incorect sau la care tehnica de anestezie nu a fost corect individualizată.

- Hipertermia fulminantă - complicaţie mai rară şi foarte severă constă în creşterea rapidă şi progresivă a temperaturii organismului(40-42°) asociată cu hipertonie musculară, de cauză necunoscută.

- Hipotermia anestezică mai frecventă la copiii mici în anestezii prelungite în mediu cu temperatură scăzută.

- Convulsiile la fel mai frecvente la copii, se datoresc hipoxiei, hipercapneei din cursul anesteziei, mai frecvent la eter.Cînd se asociază şi hipertermie-paloare (sindromul Ombredane) evoluţia letală este frecventă.

- Leziunile cerebrocorticale pot fi definitive care duc la deces(decerebrare, hemoragie cerebrală prin ruperea unui anevrism ca în sindromul Crouson), definitive care lasă sechele grave (amauroză, deficite neuropsihice şi neuromotorii) şi leziuni reversibile integral, de cele mai multe ori după un tratament intensiv şi de durată.

ANESTEZIA GENERALA IN CHIRURGIA MAXILOFACIALA LA BOLNAVII SPITALIZATI

O bună parte din intervenţiile de chirurgie maxilofacială sînt intervenţii ample, de durată, în care anestezia generală inhalatorie, intravenoasă sau mixtă, cu intubaţie traheală, cunoaşte indicaţii deosebit de largi.

Intubaţia traheală în aceste intervenţii prezintă o serie de avantaje deosebite şi anume:

1. Bolnavul fiind în narcoză profundă, liniştea operatorie este deplină.

2. Asigură libertarea căilor aeriene superioare în timpul intervenţiei.

3. Izolează arborele respirator, împiedicînd aspiraţia de secreţii, sînge, lichid de vărsătură, corpi străini etc, prin tamponament sau sonde cu balonet, evitînd astfel accidentele majore consecutive.

4. In chirurgia bucomaxilofacială, datorită cîmpului comun de acţiune al anestezistului şi chirurgului, intubaţia traheală permite supravegherea şi conducerea anesteziei la distanţă de locul operaţiei.

Ca tehnică se poate folosi în raport cu intervenţia de efectuat, fie intubaţia nasotraheală, fie intubaţia orotraheală, iar intubaţia nazotraheală oarbă (cînd nu este posibilă intubaţia traheală cu ajutorul laringoscopului) rămîne uneori singura soluţie la pacienţii care nu deschid gura (constricţie de maxilar, anchiloză temporomandibulară, tumori etc).

Avînd în vedere că dispozitivele pentru anestezie nu trebuie să jeneze desfăşurarea actului chirurgical, anestezistul este obligat să adapteze de la caz la caz, dispunerea optimă a circuitului anestezic şi aparaturii de anestezie, precum şi a poziţiei capului bolnavului, pentru a oferi condiţii optime de lucru chirurgului şi securitatea maximă pentru pacient.

Anestezia generală combinativă pe pivot inhalator, hipoanalgezic ca şi neuroleptanestezia, sau anestezia relaxantă sînt tehnici de anestezie generală utilizată în intervenţiile de durată, în chirurgia bucomaxilofacială.

Imposibilitatea urmăririi clinice a anesteziei după reflexele oculare şi alte semne care obişnuit sînt controlate la extremitatea cefalică, cere din partea anestezistului modificarea rutinei, cu privire la conducerea anesteziei.

Intervenţiile de durată mai scurtă, sub 15-20 minute şi mai ales cele exobucale (incizii de abcese şi flegmoane, reducerea fracturilor arcadei temporozigomatice etc) se pot face sub anestezie generală intravenoasă sau inhalatorie în circuit deschis cu mască, fără intubaţie traheală.

In condiţii de spitalizare, bolnavul poate fi investigat prin examen clinic şi de laborator, existînd astfel posibilitatea alegerii metodei şi tehnicii de anestezie care prezintă riscul cel mai mic. De asemenea, în staţionar, există toate mijloacele necesare de reanimare şi tratament al eventualelor accidente anestezice.

Scanned with OKEN Scanner

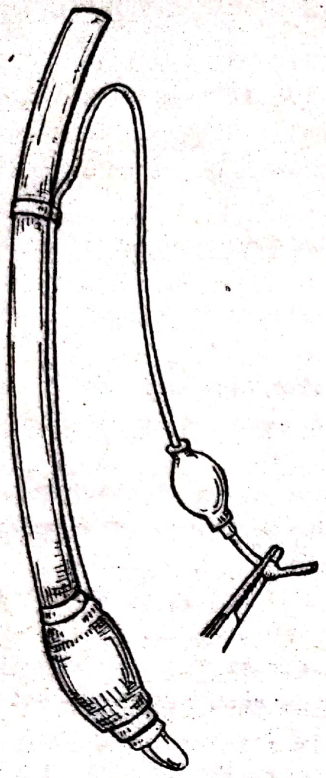

Fig.2.5.- Sondă traheală, cu balonet, pentru intubaţie pe cale orală.-

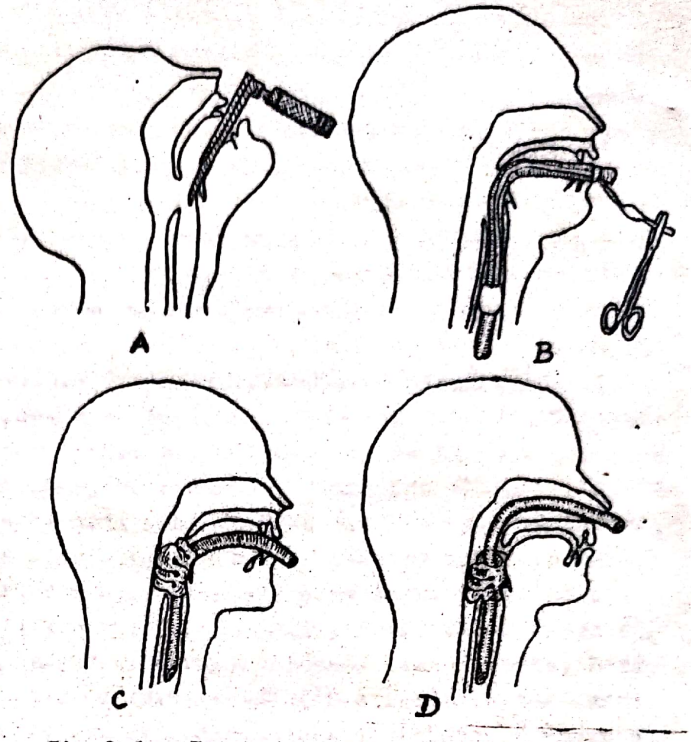

Fig.2.6.- Intubaţia traheală: A. laringoscopia directă; B. intubaţia orală cu sondă cu balonet; C. intubaţia orală cu meşaj faringian; D.Intubaţia nazală cu meşaj faringian.-

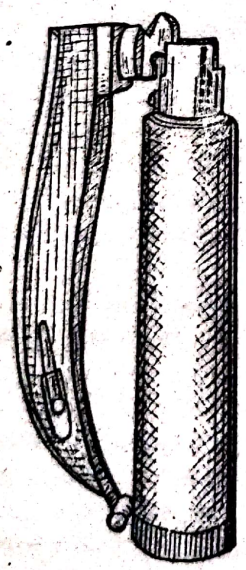

Fig.2.7.- Laringoscop cu lamă curbă.-

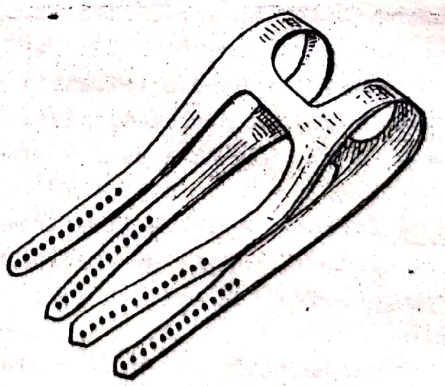

Fig.2.8.- Căpăstru pentru fixarea măştilor şi sondelor de intubaţie.-

ANESTEZIA GENERALA PENTRU INTERVENTII STOMATOLOGICE LA PACIENTUL AMBULATOR

Teama faţă de îngrijirile stomatologice constituie unul din obstacolele cele mai importante care trebuie depăşite în această profesie. Ea se dezvoltă ca un reflex de apărare în legătură cu experienţa personală anterioară pentru tratamentele dentare. Este cunoscut faptul că sînt pacienţi care acceptă mai uşor o intervenţie chirurgicală de altă specialitate decît un tratament stomatologic.

Ira Shannon şi Gerald Isbell studiind concentraţia catecolaminelor în sînge după injecţiile intraorală, demonstrează că factorul psihologic are importanţă primară în hiperactivitatea corticală la aceşti pacienţi. Acest lucru justifică solicitarea unora dintre pacienţi de a fi adormiţi pentru orice tip de intervenţie stomatologică.

Anestezia generală prin componentele de analgezie şi hipnoză oferă confort pentru pacienţi, realizează liniştea intraoperatorie, favorizînd astfel scurtarea timpului de lucru. Se pot rezolva în aceeaşi şedinţă de tratament leziuni multiple, care necesită un volum mare de manopere. Aceste avantaje ale anesteziei generale în practica ambulatorie, sînt contracarate însă de unele dificultăţi tehnice şi grevate de unele riscuri. Astfel, anestezia generală la pacientul ambulator necesită echipament special, din care nu trebuie să lipsească:

- o sursă de oxigen;
- instrumentarul pentru intubaţie traheală;
- aparatul pentru administrarea anesteziei, cu o sursă de aspiraţie eficientă şi posibilitatea efectuării respiraţiei controlate sau asistate;
- instrumentarul necesar tratamentului de urgenţă al eventualelor accidente (pensă de limbă, sonde nazofaringiene, pipe orofaringiene, trusă de traheotomie etc).

De asemenea, este necesar un anestezist şi personal ajutător iniţiat în aceste probleme. Prezenţa anestezistului şi a echipamentului anestezic, limitează libertarea de mişcare a stomatologului şi poate jena desfăşurarea actului terapeutic. De aceea este indispensabilă colaborarea şi obişnuinţa lucrului în echipă.

Abolirea cunoştinţei pacientului înlătură posibilitatea colaborării cu bolnavul, colaborare deosebit de utilă în intervenţiile în cavitatea bucală.

Anestezia generală necesită pregătirea preanestezică a pacientului şi supravegherea postanestezică, deci un spaţiu destinat acestei pregătiri; de asemenea bolnavul trebuie să aibă însoţitor la terminarea intervenţiei stomatologice sub anestezie generală.

Riscul accidentelor anestezice generale, care sînt mai numeroase şi mai grave în raport cu anestezia locală, reprezintă cea mai importantă problemă pe care o ridică utilizarea acestui tip de anestezie în ambulatoriu.

Condiţia de bază în introducerea anesteziei general ca metodă uzuală în practica stomatologică este ca pe lîngă competenţa celui ce administrează

anestezia, să existe posibilitatea tratamentului adecvat al eventualelor accidente, respectiv mijloace de reanimare. In bună măsură restrîngerea severă a indicaţiilor narcozei în stomatologie provine din faptul că nu există condiţiile potrivite pentru a o utiliza.

Avantajele şi dezavantajele utilizării anesteziei generale pentru intervenţii stomatologice trebuie bine cîntărite în raport cu pacientul şi afecţiunea pentru care se intervine, în sensul stabilirii unor indicaţii corecte şi precise de administrare. In stabilirea indicaţiilor trebuie incluse: pacientul cu totalitatea caracteristicilor sale fiziopatologice care alcătuiesc noţiunea de teren, afecţiunea cu durata şi complexitatea tratamentului necesar; în general trebuie avut în vedere ca riscul anestezic să nu depăşească pe cel chirurgical.

Anestezia generală pentru intervenţii stomatologice este în principiu indicată:

- la copii mici sub 6-7 ani, a căror cooperare este cu neputinţă de obţinut;
- la pacienţii alergici, sensibilizaţi la anestezicele locale;
- la pacienţii cu deficite neuropsihice (oligofreni, epileptici, isterici, debili mintali) şi deficite neuromotorii;
- în afecţiuni septice evolutive unde anestezia locală este ineficientă şi poate prezenta unele riscuri (diseminarea infecţiei);
- în cazurile care necesită extracţii multiple situate în cadrane dentoalveolare diferite, distanţate între ele şi care pot fi rezolvate într-o singură şedinţă sub narcoză.

Desigur indicaţiile şi utilizarea anesteziei generale în cabinet sînt subordonate şi experienţei şi posibilităţilor fiecărui practician.

Durata acestor intervenţii trebuie apreciată cît mai exact pentru că în condiţii de ambulatoriu, anestezia generală nu trebuie să depăşească 20-30 minute. Intervenţiile ce depăşesc 20-30 minute trebuie efectuate în condiţii de spitalizare.

Bolnavul ambulator spre deosebire de cel spitalizat, nu poate beneficia de o investigaţie completă, el prezintă astfel un număr de elemente necunoscute, care sînt tot atîţi factori de risc anestezic.

Premedicaţia trebuie să ţină cont de specificul ambulator al intervenţiei stomatologice, de toate datele pacientului, de natura intervenţiei şi de tehnica anesteziei. De acesa nu trebuie să fie puternică, pentru a evita potenţarea cu anestezicele generale şi în consecinţă întîrzierea trezirii pacientului.

Anestezia propriu-zisă poate fi administrată pe cale inhalatorie, intravenoasă sau mixtă. Anestezia generală pe cale inhalatorie se realizează prin metoda administrării cu picătura pe mască sau cu ajutorul aparatelor de anestezie. Cînd se utilizează tehnica de administrare a anesteziei generale cu picătura pe mască, trebuie procedat în aşa fel, încît lichidul anestezic să nu vină în contact cu tegumentele feţei sau ochii bolnavului. Frecvenţa picăturilor trebuie reglată în funcţie de caracteristicile lichidului anestezic, de evoluţia şi reacţiile bolnavului, supravegheat îndeaproape.

Intervenţiile scurte se pot efectua în stadiul I de anestezie (stadiul de analgezie generală) adică în momentul pierderii cunoştinţei bolnavului, iar pentru intervenţii mai laborioase în faza I-a a stadiului III, care corespunde clinic instalării respiraţiei automate (respiraţie amplă şi regulată) şi fixării globilor oculari cu pupilă miotică în poziţie centrală.

Se întrebuinţează anestezice volatile: fluothanul din categoria derivaţilor halogenaţi, iar din grupa eterilor, eterul divinilic, de asemenea poate fi utilizat amestecul azeotrop (fluothan + eter dietilic), format din două părţi fluothane şi o parte eter.

Cu ajutorul aparatelor de narcoză devine posibilă administrarea gazelor anestezice în ambulatoriu. Aceste aparate livrează pacientului amestecuri anestezice ($N_2O - O_2$) sau cel mai frecvent $N_2O - O_2$ şi fluothan, fie în flux continuu cu un debit determinat de anestezist (ca majoritatea aparatelor utilizate curent) fie intermitent, fluxul gazos fiind determinat de respiraţia pacientului (aparatele McKesson şi Walton Five).

Pentru anestezia generală pe cale intravenoasă se utilizează substanţe hipnotice - barbiturice - cu durată de acţiune ultrascurtă sau substanţe hipnotice nebarbiturice. Anestezia intravenoasă prezintă avantajul administrării anesteziculului la distanţă de locul intervenţiei, fără incomodarea operatorului sau deranjarea cîmpului operator.

Pentru anestezia intravenoasă se preferă tiobarbituricele (Pentotalul) în soluţie de 2,5 %; se obţin de asemenea rezultate foarte bune cu Propanididul (Epontol-Bayer 1420) şi Ketamina dintre substanţele nebrabiturice.

Anestezia generală inhalatorie pe mască sau intravenoasă este indicată pentru manevre scurte, cum sînt extracţiile dentare, trepanări, incizii de abcese etc. Utilizarea amestecurilor anestezice cu ajutorul aparatelor de narcoză, este potrivită pentru intervenţii de durată mai lungă (asanarea cavităţii bucale, extracţii dentare asociate cu tratamentul cariilor multiple etc).

Autoanalgezia în stomatologie, practicată de autorii englezi (self-anestezia) utilizează substanţe anestezice puternic analgetice. Necesită însă aparate speciale şi un personal cu cunoştinţe şi pricepere în îngrijirea bolnavului sub narcoză.

Alegerea agentului anestezic şi a tehnicii de anestezie trebuie să ţină cont în primul rînd de specificul ambulator al tratamentului în cabinet. De aceea:

- anestezia trebuie să asigure o analgezie foarte bună.
- inducţia trebuie să fie rapidă, să nu provoace neplăceri bolnavului;
- să se realizeze o trezire rapidă, fără greţuri şi vărsături;
- tehnica de administrare să fie cît mai simplă, maniabilă, care să permită dacă este necesar prelungirea anestaziei;
- să reducă secreţiile şi sîngerarea;
- să realizeze o relaxare musculară suficientă pentru intervenţii în cavitatea bucală;
- să nu favorizeze incendiile şi exploziile.

Nici unul din anestezicele generale utilizate în anestezie nu îndeplineşte în întregime condiţiile de mai sus, motiv pentru care se utilizează frecvent amestecurile anestezice (fluothan-protoxid; fluothan-petidină; barbituric-petidină etc.

In administrarea anesteziei generale la pacientul ambulatoriu trebuie ţinut seama de faptul că într-o specialitate ca stomatologia, disproporţia între riscul anestezic posibil şi importanţa intervenţiei poate fi foarte mare.

In stomatologie, în afara accidentelor anesteziei generale, se adaugă riscuri specifice tratamentului ambulatoriu şi anume:

- poziţia bolnavului favorizează sub anestezia generală, un veritabil drenaj al sîngelui spre părţile declive, cu hipotensiune arterială, anemie cerebrală şi pericolul colapsului circulator. Se recomandă o poziţie semişezîndă sau orizontală a pacientului, prin înclinarea corespunzătoare a scaunului dentar. Fotoliile dentare moderne sînt prevăzute cu posibilitatea transformării rapide într-o veritabilă masă de operaţie, care poate fi aşezată în orice poziţie, laterală, declivă sau proclivă, în funcţie de necesităţi.

2. Intervenţia în cavitatea bucală pe pacienţi sub narcoză, în poziţie şezîndă, favorizează căderea în faringe cu posibilitatea aspirării în trahee a fragmentelor de dinţi, os, obturaţii vechi, ace de canale, sînge, puroi etc. Pentru evitarea acestui risc, se practică un tamponament faringian care realizează izolarea cavităţii bucale de faringe, rămînînd liberă pentru respiraţie calea rinofaringiană.

3. Bolnavul ambulator este incomplet şi sumar investigat, în consecinţă cu un risc anestezic mai mare.

4. Plecarea bolnavului ambulator tratat sub anestezie generală, implică o serie de riscuri. Cercetări întreprinse pe asemenea pacienţi, au scos în evidenţă faptul că în perioada postanestezică, persistă modificări psihice inaparente, chiar atunci cînd bolnavul pare perfect treaz şi îşi controlează toate reacţiile. De aceea, bolnavul ambulator supus unei narcoze, nu trebuie să plece niciodată neînsoţit la terminarea intervenţiei şi anesteziei.

La aceste riscuri particulare anesteziei generale în ambulatoriu, se adaugă accidentele intra şi postanestezice respiratorii (de la hipoxia uşoară pînă la insuficienţa respiratorie acută şi stopul respirator) şi circulatorii (de la tulburări reversibile de ritm cardiac - pînă la stopul cardiac).

Există deci în tratamentul stomatologic ambulator, sub anestezie generală, o disproporţie între riscul anestezic posibil şi riscul operator propriu-zis, ceea ce face ca anestezia generală în ambulatoriu de stomatologie, să rămînă o metodă de excepţie. Dacă există indicaţii de ordin general privind anestezia generală sau loco-regională pentru anumite intervenţii stomatologice, este preferabil ca bolnavul să fie spitalizat evitîndu-se astfel toate riscurile amintite mai sus.

ANESTEZIA LOCALA SI REGIONALA

Anestezia locală şi regională suprimă durerea prin acţiunea directă asupra receptorilor senzitivi periferici sau prin împiedicarea propagării sensibilităţii algice spre centrii nervoşi corticali.

Anestezia se obţine de regulă cu ajutorul unor substanţa anestezice care sînt fie aplicate local, la suprafaţă, fie administrate prin injecţii; aceste substanţe acţionează asupra protoplasmei celulare şi fibrelor nervoase, producînd modificări biochimice reversibile care duc la o întrerupere temporară funcţională a recepţiei şi transmiterii impulsurilor senzitiv-dureroase, spre scoarţa cerebrală.

Indicaţii

Toate intervenţiile asupra dinţilor, parodonţiului şi osului alveolar pot fi efectuate sub anestezie loco-regională, precum şi o serie de operaţii mai întinse asupra părţilor moi ale feţei şi gîtului, asupra oaselor maxilare, sinusurilor, nasului etc.

Pentru intervenţiile în cavitatea bucală sau la faţă, anestezia loco-regională are o serie de avantaje foarte importante, care o fac să fie considerată ca metodă de uz curent în practica stomatologică şi anume:

a/ realizează o acţiune anestezică la nivelul ţesuturilor asupra cărora se intervine;

b/ conştiinţa este păstrată intactă astfel încît permite o colaborare permanentă a bolnavului cu operatorul;

c/ administrarea este uşoară avînd o tehnică simplă şi precisă; cîmpul operator rămîne complet liber şi deci, desfăşurarea actului terapeutic nu este jenată; nu necesită o aparatură specială, un anestezist şi nici un personal ajutător suplimentar. O dată anestezia instalată, operatorul se poate concentra asupra actului chirurgical fără a mai fi preocupat de reacţiile bolnavului faţă de anestezie;

d/ nu necesită pregătiri speciale preanestezice şi nici o supraveghere îndelungată sau îngrijiri deosebite postanestezice, aşa încît se poate folosi în condiţii de dispensar, la bolnavii ambulatorii, aceştia putînd părăsi imediat sala de operaţie reluîndu-şi, după o scurtă perioadă de timp, activitatea normală;

e/ nu suprimă reflexul faringian;

f/ nu provoacă tulburări ulterioare, secundare şi tardive, pericolul vital fiind practic inexistent;

g/ poate fi potenţializată printr-o medicaţie sedativă preanestezică.

Inconveniente, greutăţi, contraindicaţii

Anestezia loco-regională nu este absolut contraindicată decît în mod cu totul excepţional; sînt însă unele situaţii în care există contraindicaţii de moment, în care această anestezie nu trebuie folosită, deoarece expune la pericolul de accidente şi altele în care aplicarea ei întîmpină dificultăţi tehnice ce nu permit ca anestezia să fie efectuată în condiţii corespunzătoare.

Starea generală a bolnavilor poate constitui o contraindicaţie pentru anumite substanţe folosite în anestezia loco-regională. Astfel, la marii hipertensivi, în cardiopatiile decompensate, la coronarieni, la hiper- şi distiroidieni, folosirea adrenalinei şi a similarelor sale cu acţiune vasopresoare brutală este net contraindicată.

Diabetul, stările de emaciere şi caşexie, insuficienţa hepatică, epilepsia, afecţiunile neuropsihice, labilitatea psihică ou stări exagerate de anxietate care fac imposibilă cooperarea conştientă a bolnavului, impun o grijă deosebită şi chiar evitarea anesteziei loco-regionale.

Alergia la novocaină, devenită frecventă în ultima vreme, datorită probabil şi utilizării pe o scară largă a diferitelor medicamente în compoziţia cărora intră grupările aminice în poziţia para, face necesară testarea preanestezică a novocainei şi folosirea altor substanţe anestezice; de asemenea, acţiunea hipotensivă a novocainei impune evitarea ei la hipotensivi şi la bolnavi cu tensiune oscilantă.

Copiii mici beneficiază mai puţin de anestezie loco-regională, deoarece reacţiile lor emoţionale sînt exagerate şi declanşează manifestări anarhice, violente, de nestăpînit la efectuarea injecţiei şi care persistă chiar după ce anestezia s-a instalat.

Perioada menstruală - primele 2-3 luni şi ultimele 2 luni ale sarcinii la femei, impun prudenţă în folosirea anesteziei loco-regionale; de asemenea, la mamele care alăptează este recomandabil să se utilizeze doze mici de anestezic, intervenţia să se practice imediat după alăptarea copilului şi să se suprime suptul următor.

Procese patologice. Anestezia loco-regională nu poate fi practicată într-o serie de procese patologice care împiedică accesul corect asupra zonei unde trebuie introdus acul de injecţie, ca de exemplu în anumite localizări ale tumorilor precum şi în cazurile cînd prin înţepătură şi prin soluţia injectată sub presiune s-ar risca să se difuzeze infecţii localizate (în supuraţiile acute perimaxilare, în stomatite evolutive etc).

După sectorul de inervaţie sensitivă asupra căruia anesteziculacţionează, anestezia loco-regională se utilizează în practica stomatologică, sub următoarele forme:

- anestezia locală (terminală) acţionînd asupra receptorilor senzitivi din ţesuturi şi inhibînd astfel excitabilitatea acestora şi percepţia senzaţiilor dureroase;

- anestezia regională (de conducţie) acţionînd fie asupra trunchiurilor nervului trigemen: anestezia tronculară bazală fie asupra ramurilor ce se desprind din aceste trunchiuri: anestezie tronculară periferică fie chiar asupra ganglionului Gasser; anestezie ganglionară centrală; în aceste tipuri de anestezie este interceptată transmiterea incitaţiilor dureroase.

Substanţe anestezice

In general, anestezicele cu acţiune locală sînt, din punct de vedere chimic, esteri ai acizilor aromatici cu alcooli, avînd în structura lor o grupare aminică terţiară. Se folosesc sub formă de săruri, - de regulă clorhidraţi - care asigură o bună hidrosolubilitate, indispensabilă difuzării în ţesuturi. Radicalul aromatic conferă anesteziceloi caracterul lipofil, aşa încît ele pot traversa membrana perinervoasă şi acţiona direct asupra celulelor şi fibrelor nervoase, blocînd tranzitoriu percepţia şi transmiterea impulsurilor algice.

Scanned with OKEN Scanner

Mecanismul intim al anesteziei este explicat prin împiedicarea depolarizării şi modificării permeabilităţii membranei celulare şi respectiv a filetelor nervoase, influenţînd astfel percepţia şi transmiterea influxului nervos.

In afară de receptorii algici trigeminali sînt inhibaţi şi ceilalţi receptori din sfera buconazală: gustativi şi olfactivi.

Substanţe anestezice locale

Dezvoltarea şi răspîndirea anesteziei locale şi regionale a fost posibilă datorită descoperirii a două substanţe de bază: Cocaina şi Novocaina. Pentru întărirea acţiunii Novocainei şi pentru corectarea efectelor sale nocive, s-a asociat Adrenalina.

S-au sintetizat de asemenea o serie de noi substanţe, cu mare eficienţă anestezică şi lipsite de unele inconveniente pe care Cocaina şi Novocaina le au, astfel încît în prezent dispunem de o gamă foarte bogată de anestezice loco-regionale.

Vom prezenta pe scurt proprietăţile lor esenţiale.

Principalele grupe de anestezice de sinteză sînt derivaţi esterici ai:

- acidului benzoic
- acidului paraaminobenzoic
- acidului paraaminosalicilic
- derivaţi anilidici
- derivaţi chinoleinici
- derivaţi amidaţi

COCAINA - alcaloid vegetal este unul dintre cele mai vechi anestezice cunoscute, fiind preparată din frunzele arborelui Eritroxilon Coca de către Mac Lagan (1857) şi Nieman (1859).

Se foloseşte sub formă de Clorhidrat de Cocaină ($C_{17}H_{21}NO_4HCl$) care este o pulbere albă cu un gust amărui, solubilă în apă. Se distruge prin fierbere.

Acţiunea fiziologică. Are o puternică acţiune asupra terminaţiilor nervoase senzitive, producînd rapid abolirea senzaţiilor dureroase, influenţează şi ceilalţi receptori, ordinea suprimării diferitelor forme ale sensibilităţii fiind următoarea: sensibilitatea la rece, apoi cea la cald, sensibilitatea algică, cea tactilă, la presiune, la vibraţii şi, în sfîrşit, impulsurile proprioceptive; de asemenea, suprimă temporar gustul şi mirosul. Are acţiune vasoconstrictoare pasageră asupra terminaţiilor arteriovenoase, producînd îndeosebi în aplicaţiile pe mucoasă, o ischemie locală urmată apoi rapid de vasodilataţie.

Asupra sistemului nervos central provoacă la început o excitaţie cu euforie, cu creşterea capacităţii de efort fizic şi dispariţia senzaţiei de oboseală, după care survine o fază de depresiune. In doze mari, faza de excitaţie este deosebit de accentuată - cu logoree, euforie, delir, convulsii, urmată de deprimarea respiraţiei, colaps, apoi comă şi moarte.

Doza mortală la om este de 1-1,2 g fenomene toxice grave putînd apare însă chiar de la 15-20 mg.

Indicaţii şi posologie. Cocaina este deosebit de activă pentru anesteziile locale de contact, deoarece se rezoarbe uşor prin mucoasa bucală şi nazală.

Se utilizează în soluţie de 5-10 % sau în amestec cu alte substanţe, ca de exemplu: soluţie Bonain (mentol, fenol, cocaină în părţi egale).

Doza maximă permisă pentru o şedinţă nu trebuie să depăşească 30-50 mg (aproximativ 10 picături din soluţie 10 %). Nu se utilizează ca anestezic pentru anestezia prin injecţie.

NOVOCAINA - (PROCAINA)alcaloid sintetic descoperit de către Einhorn (1905) este un ester al acidului paraaminobenzoic avînd formula chimică: monoclorhidrat de para-amino-benzol- disthil-amino-ethanol.

Se prezintă sub formă de pulbere incoloră, cristalină, solubilă în apă în proporţie 1/1 şi în alcool în proporţie de 1/30; are o reacţie neutră; nu se distruge la 120° - fapt foarte important, deoarece poate fi sterilizată prin fierbere; are o uşoară acţiune antiseptică.

Acţiune fiziologică. Posedă o puternică acţiune anestezică asupra fibrelor şi terminaţiilor nervoase, prin întreruperea conducţiei influxului senzitiv, acţiune care se produce numai dacă substanţa este introdusă intratisular. De asemenea inhibă sistemul nervos autonom, este un simpaticolitic, provocînd o vasodilataţie locală prin paralizia vasoconstrictorilor; acţiunea sa analgezică este redusă, de 14 ori mai mică decît a cocainei şi de aceea nu poate fi folosită ca anestezic de suprafaţă. Nu dă iritaţii ale ţesuturilor, nu este caustică. Toxicitatea în general este redusă (de 6-8 ori mai mică decît a cocainei); are o acţiune slabă asupra respiraţiei şi circulaţiei, este însă hipotensivă, deprimarea cardiacă datorindu-se unei acţiuni directe asupra miocardului. Nu dă fenomene de obişnuinţă; este rapid inactivată de sînge şi ţesuturi prin hidroliză şi distrusă la nivelul ficatului de către o enzimă specifică: procainesteraza. Eliminarea se face pe cale renală. Datorită vasodilataţiei locale pe care o produce, sîngerarea la nivelul plăgii operatorii este crescută.

In doze prea mari dă fenomene toxice ale SNC, la început de tip excitativ putînd determina convulsii, dispnee şi apoi inhibitorii, cu hipotensiune, bradicardie şi chiar moarte prin oprirea cordului şi respiraţiei. Supradozajul se datoreşte de obicei injectării prea rapide şi cantităţilor mari;este bine cunoscut că în injecţii lente de soluţii slabe(0,5 %)pot fi introduse fără riscuri, cantităţi deosebit de mari de novocaină.

In general se apreciază că toxicitatea creşte în proporţie geometrică cu concentraţia, astfel: o soluţie de novocaină 1 % este de 4 ori mai toxică decît soluţia 0,5 %; o soluţie 2 % este de 4 ori mai toxică decît soluţia 1 % şi de 16 ori mai mare decît soluţia 0,5 % etc. Cantitatea maximă de substanţă ce poate fi administrată într-o şedinţă, nu trebuie să depăşească 0,200 g novocaină, respectiv 40 ml soluţie 0,5 %, 20 ml soluţie 1 %, 10 ml soluţie 2 % sau 5 ml soluţie 4 %.

Acţiunea alergică a novocainei este bine cunoscută şi se manifestă prin apariţia rapidă a simptomelor caracteristice.

Efectul alergic se datoreşte structurii sale chimice, respectiv funcţiei amino în poziţia para. Acest fapt impune ca înainte de folosirea novocainei să se facă investigaţii anamnestice şi să se practice teste biologice(cutireacţie, intradermoreacţie sau "patch-test"-ul).

Procaina diminuă şi chiar anihilează acţiunea bacteriostatică a sulfamidelor, neinfluenţînd însă acţiunea antibioticelor; de asemenea poate inactiva acţiunea unor preparate antinevralgice ce conţin în compoziţia lor grupuri paraamino, fapt ce explică ineficienţa acestora în combaterea durerilor postoperatorii, cînd s-a folosit anestezia cu novocaină.

Posologie. In practica stomatologică se folosesc soluţii de novocaină în următoarele concentraţii:

- 0,5 % pentru anestezie prin infiltraţii în intervenţiile pe părţile moi ale feţei şi regiunii cervicale;
- 1 % pentru anesteziile locale limitate şi în primul rînd pentru anesteziile plexale;
- 2 % pentru anesteziile tronculare periferice;
- 4 % pentru anesteziile tronculare bazale.

Cunoscînd că toxicitatea procainei şi riscul de accidente este legat de concentraţie, tendinţa actuală în stomatologie este de a se da preferinţă soluţiilor slabe (1 %). Nu se va recurge la soluţii concentrate (4 %) decît în intervenţiile mai laborioase în care este indispensabil ca durata anesteziei să fie mult prelungită şi bineînţeles numai sub formă de anestezie tronculară.

Deoarece se rezoarbe rapid din ţesuturi, acţiunea sa anestezică fiind deci de scurtă durată, novocaina se utilizează de regulă în asociere cu un corectiv, de obicei adrenalina (Braun) sau noradrenalina care, încetinindu-i difuziunea, îi prelungeşte şi întăreşte efectul diminuînd în acelaşi timp sîngerarea în plagă, datorită vasoconstricţiei locale pe care o produc aceste substanţe.

XILINA (Xilocaina, Lidocaina). Este un derivat de acetanilidă, avînd formula chimică - clorhidrat de diethyl-amino 2-6 dimethyl-acetanilidă.

A fost sintetizată în 1943 de chimiştii suedezi Löfgren şi Lundquist.

Substanţa prezintă o mare stabilitate chimică,păstrîndu-şi nemodificate proprietăţile multă vreme în soluţie. Nu se alterează prin fierbere în mediu acid sau alcalin, aşa încît poate fi sterilizată.

Acţiunea anestezică a xilinei este deosebit de puternică, de aproximativ 3-4 ori mai mare ca a novocainei, fără a fi iritantă pentru ţesuturile în care este infiltrată; instalarea anesteziei se face mult mai rapid, anestezia este mai intensă şi de durată mai lungă, teritoriul anesteziat fiind mai întins, datorită difuzibilităţii crescute a soluţiei. Nu determină vasodilataţie, aşa încît asocierea cu un vasoconstrictor nu este indispensabilă; dacă se adaugă o substanţă vasoconstrictoare de tip adrenalinic, intensitatea şi durata anesteziei sînt mult crescute. Are o toxicitate aproximativ de 2 ori

mai mare decît novocaina, care se manifestă prin reacţii de iritaţie ale sistemului nervos central, cu stări de inconştienţă, convulsii şi chiar colaps respirator şi circulator. Accidentele convulsivante sînt mult mai frecvente decît la novocaină. Doza maximă de xilină ce poate fi administrată într-o singură şedinţă unui adult sănătos în greutate de 70 kg este de 0,2 g sau 3 - 4 mg/kgcorp.

Considerăm că doza de 0,5 g recomandată de Grott ca doză de toleranţă, pentru administrarea într-o singură şedinţă la un adult, este prea mare şi expune la accidente, unele din ele foarte severe.

Xilina nu dă reacţii de tip alergic decît în cazuri rare şi de aceea este recomandată ca anestezic de elecţie în cazurile de intoleranţă la novocaină.

In stomatologie se folosesc soluţii în concentraţii de 0,5 % pentru anestezii prin infiltraţie, 1 % şi 2 % pentru anestezii tronculare.

In soluţii se poate adăuga adrenalina, fiind necesare cantităţi mult mai mici din acest corectiv decît cele recomandate pentru novocaină (aproximativ 1/80.000-1/100.000). De asemenea, datorită faptului că se rezoarbe prin mucoasa bucală, xilina poate fi întrebuinţată şi în anesteziile de suprafaţă (de contact). Concentraţia utilă pentru aceste cazuri fiind de minimum 5 %.

Mepivacaina (Scandicaina, Carbocaina) - din punct de vedere chimic este Clorhidrat de dimetilanilină al acidului pipecalic. Este folosită în concentraţie de 3 % sau 2 % cînd se adaugă adrenalina 1/80.000. Are o bună acţiune analgezică. Toxicitatea este mai mică decît a xilinei.

Datorită inelului piridinic din molecula sa are efect vasoconstrictor fiind considerat singurul anestezic de sinteză cu asemenea acţiune. Doza totală este de 300 mg (0,3 g, Roberts).

Bupivacaina (Marcaina) - asemănătoare din punct de vedere chimic cu lidocaina.

Instalarea anesteziei se face mai lent decît la lidocaină şi mepivacaină, dar durata anesteziei este mult mai lungă (de două ori mai mare decît a lidocainei).

Este considerat ca anestezic de elecţie în intervenţii stomatologice majore. Bine tolerat de bolnavii cardiovasculari, nu are efecte secundare. Fiind de 4 ori mai eficientă decît lidocaina se utilizează în soluţii avînd concentraţia de 0,5 %. Doza maximă la un adult sănătos este apreciată la 125 mg (25 ml sol. 0,5 %). Pentru a grăbi instalarea anesteziei există şi soluţie cu adaus de vasoconstrictor (adrenalină 1/20.000).

Hostacaina conţine Butanilocaină fosfat, ester metilic al acidului p-hidroxibenzoic, la care se pot adăuga sau nu substanţe vasoconstrictoare. Este comercializată în concentraţii de: 0,5, 1, 2 sau 3 %, ultimele două soluţii fiind utilizate mai frecvent în stomatologie.

Este un anestezic cu inducţie rapidă (2-4 minute) ce produce o anestezie profundă. Intre alte acţiuni pe care le mai are, amintim acţiunile: bacteriostatică, antiinflamatoare, antiedematoasă.

Toxicitatea substanţei este redusă fiind bine tolerată de organism.

Nu are efect vasodilatator. Se elimină rapid din organism fiind metabolizată în ficat. Se elimină de 4-5 ori mai repede decît xilina.

Contraindicaţii

- Hostacaina fără adrenalină este contraindicată în sindromul Adams Stokes, în blocuri de ramură şi insuficienţe cardiace decompensate.

Hostacaina cu adrenalină este contraindicat să fie introdusă direct intravenos putînd produce tahicardii paroxistice, aritmii grave, glaucom. Gruparea OH în poziţia para la esterul pe care îl conţine poate da alergii de grup. Sînt citate reacţii adverse de tipul tulburărilor nervoase (apatie pînă la pierderea cunoştinţei), tulburări respiratorii (apnee), secuse musculare, vomă, scăderea tensiunii arteriale cu tahi sau bradicarie, şoc anafilactic, stop cardiac.

In stomatologie se utilizează frecvent:

- Hostacaina 3 % forte (care conţine noradrenalină). Ea poate fi utilizată şi la bolnavi cu tensiune oscilantă, diabetici şi hipertiroidieni.

- Hostacaina 3 % forte S (care în loc de noradrenalină are corectiv vasoconstrictor - adrenalina).

Deşi instalarea anesteziei la hostacaină este rapidă 2-4' durata acesteia este relativ scurtă de numai 30-40', deoarece substanţa este repede descompusă în organism.

Hostacaina N. (Arterenol) - conţine pe lîngă compoziţia obişnuită şi novocaină. Acest anestezic produce o anestezie rapidă, intensă tot de scurtă durată (cca 30'). Bine tolerat de bolnavi cu tensiune oscilantă, cardiopatii, hipertiroidieni, diabetici. Administrarea trebuie făcută cu grijă la marii hipertensivi şi ateroscleroticî datorită efectului vasoconstrictor. Datorită grupării amino în poziţia para la novocaină şi OH la esterul ce-l conţine, poate produce fenomene alergice de grup. Doza maximă este la adultul sănătos de:

- 6 ml - pentru Hostacain forte;
- 7 ml - pentru Hostacain forte S;
- 6 ml - pentru Hostacain N - Arterenol.

Pe baza datelor de observaţie s-a constatat că pentru anestezia plexală este necesar 1 ml de substanţă anestezică, pentru anesteziile tronculare periferice (Spix, tuberozitate) 1,5-1,8 ml, iar pentru anesteziile în şanţul palatin 0,1-0,2 ml.

Ultracaina - conţine carticain hidroclorid. Pentru uz stomatologic sînt fabricate soluţii de 1 % şi 2 % cu sau fără adrenalină (DS şi DS forte). In general nu există contraindicaţii speciale pentru utilizarea acestui anestezic, contraindicaţiile fiind cele ale corectivului adrenalinic. Este contraindicată introducerea intravasculară (intravenoasă a anestezicului) aceasta putînd conduce la accidente. Se impune, deci, aspirarea înainte de injectarea soluţiei anestezice.

Inducţia anestezică este rapidă 1-3' iar efectul anestezic puternic. Durata de acţiune este lungă fiind de minimum 45' în cazul utilizării,

Ultracainei DS şi de 75' pentru Ultracaina DS forte (cu adrenalină). Este foarte bine tolerată de ţesuturi iar vasoconstricţia moderată pe care o produce soluţia cu adrenalină favorizează evoluţia postoperatorie a plăgilor.

Pentru anestezii plexale sau tronculare în vederea extracţiei sînt suficiente 1-2 fiole de 1,8 ml.Ultracaină. Este indicat să nu se depăşească această doză, deşi la adulţi au fost utilizate în anumite circumstanţe, fără reacţii adverse pînă la 12,5 ml (500 mg) ultracain DS forte.

Tetracaina (Amethocaina,Amethocain) - folosită ca anestezic de suprafaţă sub formă de spray în soluţie 0,5-2 %. Pentru anestezii prin infiltraţie sau tronculare se utilizează soluţii de 0,1-0,15 %. Doza maximă la adultul sănătos este de 25 mg (15 ml sol. 0,15 %). Este mai puţin folosit în practică avînd o serie de dezavantaje cum sînt: instalarea lentă a anesteziei şi o toxicitate mai mare decît a novocainei.

Riscul de intoxicaţie se reduce prin adăugarea adrenalinei.

Avînd o puternică acţiune anestezică se administrează însă în concentraţii mai mici.

Se poate utiliza în amestec cu novocaina (2 % procaină şi 0,15 % tetracaină) soluţia avînd o instalare mai rapidă datorită procainei şi o profunzime mai mare datorită tetracainei.

Intre alte substanţe anestezice utilizate în prezent mai amintim:

- Esteri ai acidului metaaminobenzoic

Unacaina (Novacol) substanţă cu inducţie rapidă şi durată de acţiune moderată. Doza maximă este de 760 mg (20 ml sol. 3,8 %) la adultul sănătos).

Primacaina cu instalare rapidă şi durată de acţiune mai lungă decît la unacaină).

- Esteri ai acidului benzoic

Piperocaină (Meticaină) doza maximă 0,3 g.

Meprilcaină (Oracaină) doza maximă 0,4 g.

Isobucaină (Kincaină) doza maximă de 0,24 g.

Toate sînt utilizate în soluţii avînd concentraţia de 2 %.

Adjuvante ale anesteziclor loco-regionale

Pentru a întări acţiune novocainei şi, în general, a celorlalte anestezice locale şi a contracara unele din efectele lor nedorite, s-a recurs la asocierea, în soluţiile anestezice, a o serie de substanţe. Acestea grăbesc instalarea anesteziei şi îi prelungesc durata, deoarece favorizează menţinerea anesteziculului în ţesuturi, împiedicînd rezorbţia sa rapidă; în plus, aceste substanţe potenţează acţiunea anesteziculului asupra terminaţiilor şi fibrelor nervoase periferice; diminuă efectele toxice asupra sistemului nervos central, combat eventualele efecte toxialergice ale anesteziculului. Substanţele corectoare îşi exercită acţiunea îndeosebi asupra dinamicii vasculare, realizînd o vasoconstricţie locală şi scăzînd astfel şi singerarea în cîmpul operator. Pe scara cea mai largă a fost folosită adrenalina sau similare ale acesteia.

ADRENALINA (Adrenină, Epinefrina). Este produsul de secreţie internă a medularei glandelor suprarenale precum şi a celulelor cromafine. Se extrage din glandele suprarenale, dar este preparată şi sintetic din pirocatechină şi acid monocloracetic, denumirea sa chimică fiind: metil-amino-acetil-pirocatechină.

Este întrebuinţată în soluţie 1 %o; soluţia trebuie să fie păstrată în flacoane de sticlă închise la culoare şi ermetic astupate, deoarece substanţa activă se alterează la aer şi lumină, transformîndu-se în cromoadrenalină, produs foarte toxic.

Acţiunea fiziologică. Două sînt efectele principale ale acestei substanţe: vasoconstricţia şi hipertensiunea pasageră.

Adrenalina provoacă o puternică vasoconstricţie a arteriolelor şi capilarelor din ţesuturile în care este injectată, datorită acţiunii asupra terminaţiilor nervoase simpatice şi asupra însăşi fibrelor musculare netede din pereţii vaselor, după care urmează o vasodilataţie locală de tip paralitic. Efectul vasopresor se resimte asupra întregului sistem vascular inclusiv cel coronarian, aşa încît se produce o creştere, uneori destul de importantă, a tensiunii arteriale, ce se manifestă prin: accelerarea pulsului, exagerarea bătăilor cardiace, paloarea feţei şi chiar tulburări severe pînă la sincopă cardiacă. De asemenea, trecerea în circulaţia generală a adrenalinei provoacă pe lîngă tulburările cardiovasculare şi tulburări toxico-nervoase, respiratorii şi metabolice generale, creşte glicemia care pot duce la accidente deosebit de grave.

Este un antagonic fiziologic al histaminei, neutralizînd fenomenele de tip alergic; combate şocul anafilactic şi deci, diminuă efectele toxice şi de sensibilizare anafilactică ale novocainei.

Adrenalina este asociată în soluţiile anestezice într-o proporţie foarte mică: astfel la 10 ml soluţie de novocaină, maximum 3-5 picături adrenalină 1 %o (1/50.000).

In celelalte anestezice (Xilocaină, Hostacaină) proporţia este şi mai redusă: 1/80.000-1/100.000.

Deoarece adrenalina prezintă o mare instabilitate, distrugîndu-se rapid la căldură, la lumină şi în contact cu aerul, fiolele de anestezice cu adrenalină trebuie ferite de lumină, fiind obligatoriu controlate înainte de folosire: schimbarea de culoare spre roz şi apoi brun-roşietic, trădează alterarea soluţiei, care nu va mai fi utilizată, fiind toxică.

Inconvenientele adrenalinei au determinat căutarea altor substituenţi care să fie tot atît de activi,dar să nu producă efectele generale nedorite ale acesteia. Iată cîteva dintre cele folosite în prezent:

1. Noradrenalina (Norepinefrina, Arterenol) - este un produs de secreţie normală a medulosuprarenalei, ca şi adrenalina, cu care se aseamănă ca structură chimică. Se prepară sintetic. Se găseşte în soluţii 1-2 %o (preparat românesc Norartrinal).

Noradrenalina are o eficientă acţiune vasoconstrictoare periferică, fără să influenţeze circulaţia generală, ritmul, amplitudinea contracţiilor şi

debitul cardiac rămînînd nemodificate;este vasodilatator coronarian, favorizînd creşterea afluxului sanguin în coronare.

Nu dă efecte secundare importante, nu creşte glicemia, nu tulbură metabolismul bazal. Toxicitatea sa este foarte redusă, de 4 ori mai mică decît a adrenalinei. Poate fi folosită fără riscuri la bolnavii hipertensivi (cu prudenţă în hipertensiunile foarte mari), la hipertiroidieni, la diabetici, la bolnavi cu distonii neurovegetative. In preparatele anestezice noi, noradrenalina este din ce în ce mai mult folosită, tinzînd să înlocuiască adrenalina.

Cobefrin (Nordefrin hidrochloride) este o amină simpaticomimetică asemănătoare din punct de vedere chimic cu derivaţii catecolaminici, avînd două grupări hidroxilice în poziţia orto. Acţiunea vasoconstrictoare aparţine aproape în totalitate levo-nordefrinului.Ea este mai mică decît a adrenalinei şi de aceea cantitatea ce se adaugă anesteziclor locale este mai mare de 1/10.000.

Doza maximă este de 1 mg ceea ce corespunde la 10 ml soluţie anestezică avînd adaus de 1/10.000 Cabefrin.

Mai puţin toxică decît adrenalina dar folosindu-se în concentraţ.. mai mari efectele toxice par a fi aceleaşi.

Acţiunea vasoconstrictoare este mai mică decît a adrenalinei dar este mai stabilă în soluţie.

In literatură sînt semnalate accidente severe induse de Cobefrin la bolnavi cu tireotoxicoze, fiind de aceea indicat să se evite utilizarea ei la asemenea bolnavi.

Phenilefrina (Neofrin,Neosinefrin)-are structură chimică şi acţiune simpaticomimetică asemănătoare adrenalinei şi noradrenalinei. Este stabilă în soluţie. Nu are efecte cardiace şi centrale ca adrenalina. Toxicitatea este aproximativ egală cu adrenalina.

Este considerată ca una din puţinele substanţe vasoconstrictoare care nu produc aritmie, dar poate produce bradicardie. Se presupune că dilată coronarele şi stimulează miocardul aşa încît măreşte debitul cardiac.

Se adaugă substanţelor anestezice în concentraţie de 1/2500. Doza maximă nu trebuie să depăşească 4 mg ceea ce corespunde la 10 ml soluţie anestezică avînd adaus de phelinefrin în proporţie de 1/2500 la adultul sănătos. Va fi utilizată cu multă prudenţă la bolnavii cu afecţiuni cardiovasculare.

Vasopresinele

Pentru a evita unele din efectele nedorite ale aminelor simpaticomimetice (adrenalină, noradrenalină etc) se încearcă efectele unor hormoni produşi de lobul posterior al glandei pituitare (hipofiză) numiţi vasopresine între care: vasopresina, felipresina şi ornipresina.

Vasopresina (Pitresin) se foloseşte ca vasoconstrictor adăugat unui anestezic local,pirocaina,în proporţie de 5 UI/100 ml soluţie anestezică.Este preparată sub formă de soluţie apoasă, prin proces de fracţionare a glandelor pituitare ale mamiferelor.

Scanned with OKEN Scanner

Pe lîngă acţiunea vasoconstrictoare sînt descrise şi efecte secundare, dintre care subliniem scăderea debitului cardiac ce conduce la vasoconstricţie coronariană cu apariţia simptomelor de angină pectorală şi ischemie cardiacă (Roberts).

Folosită în concentraţie mai mică de 5 UI/100 ml soluţia de pirocaină 2 % (de către Guy Achard) la bolnavi cu afecţiuni cardiovasculare s-a constatat că nu a produs efecte directe asupra cordului.

Extractul nu conţine însă numai substanţe vasopresoare ci şi antidiuretice folosite în tratarea poliuriei din diabetul insipid.

Felipresina (Octapresin) - asemănătoare cu vasopresina. Efectul presor este mai mic decît al adrenalinei cu o instalare mai lentă dar de durată mai lungă. Avînd o acţiune vasoconstrictoare mai mică decît a adrenalinei nu dă fenomene de hipoxie tisulară.

Poate fi utilizată la bolnavi cu tireotoxicoze, la cei ce utilizează inhibitori de oxidaze monoaminice (IMAO) şi la bolnavi ce se tratează cu antidepresive triciclice.

Este contraindicată utilizarea ei la gravide (influenţînd negativ circulaţia placentară şi avînd efect ocitocic).Această contraindicaţie este dată şi de faptul că felipresina este folosită ca vasoconstrictor asociat prilocainei, substanţă anestezică cu efecte asemănătoare, în plus, producîndu-se şi methemoglobinemie fatală. Asociată prilocainei, are efecte mai bune decît dacă este asociată cu xilină. Amestecul optim este de: Prilocaină 3 % + + 0,03 UI/ml felipresină, ceea ce corespunde unei concentraţii de 1/2.000.000.

Toxicitatea ei este mică, nu dă fenomene de ischemie cardiacă.

Unii autori consideră că poate deveni vasoconstrictor de elecţie la bolnavii cu afecţiuni cardiovasculare. La aceşti bolnavi doza maximă de soluţie anestezică este de 8,8 ml (soluţie cu adaus de felipresină în concentraţie de 1/2.000.000).

In doze mari poate produce tahicardii. Dar de obicei, în cabinetul de stomatologie nu sînt necesare doze atît de mari de soluţie anestezică.

La adultul sănătos nu se vor depăşi 13 ml soluţie anestezică cu adaus de 1/2.000.000 felipresină pe şedinţă.

Ornipresina (POR - S - Sandoz). Are acţiune asemănătoare adrenalinei. Nu are efecte secundare asupra presiunii sanguine, forţei de contracţie şi ritmului cardiac. Este mai puţin toxică ca felipresina. Nu este contraindicată celor ce folosesc antidepresive triciclice.

Se adaugă mepivacainei 2 % în concentraţie de 0,03 UI/ml sau 0,05 UI/ml.

Are o acţiune la fel de rapidă ca adrenalina, efectul maxim obţinîndu-se după cca 10-15'. Doza totală nu trebuie să depăşească la adult 2 UI.

Tot ca adjuvante ale substanţelor anestezice au mai fost experimentate sau chiar utilizate de către unele firme,substanţe cu acţiune vasoconstrictoare ca efedrina; enzime ca hialuronidaza care prin acţiunea depolimerizantă asupra acidului hialuronic, favorizează instalarea rapidă a anesteziei, traversarea mai rapidă a osului de către anestezic şi mărirea teritoriului anes-

teziat prin creşterea difuzibilităţii substanţelor anestezice, antihistaminice de sinteză etc.

Folosirea lor este restrînsă sau se continuă testarea experimentală a acestora.

INSTRUMENTARUL DE ANESTEZIE

Se recomandă să se pregătească în vederea anesteziei un instrumentar complet, dar cît mai simplu, uşor de întrebuinţat şi perfect sterilizabil.

Seringa - trebuie să fie etanşă, uşor de curăţit şi de întreţinut, uşor sterilizabilă, uşor de manevrat şi să permită, dacă este nevoie (în anesteziile subfibromucoase), o suficientă presiune.

Seringile tip Record sau cele din material plastic de 2 şi 5 cm^3 sînt cele mai bune. In ultima vreme, datorită preparării soluţiilor anestezice în carpule, se folosesc seringi speciale, cilindrul seringii fiind format de fiola însăşi; acestea permit o bună dozare a presiunii în timpul injectării, asigurînd totodată respectarea condiţiilor de asepsie şi dînd certitudinea păstrării sterilităţii soluţiei anestezice. Singurul inconvenient al u... tipuri de asemenea seringi este că nu permit aspiraţia de control pentru a vedea dacă vîrful acului nu se găseşte într-un vas sanguin. Recent s-a adaptat un mic dispozitiv în formă de tirbuşon, care, ancordînd dopul carpulei, face posibilă aspiraţia, indispensabilă în anesteziile tronculare (Seringa Novinject-Rolland - serina Septodont).

Acele. Este necesar un sortiment de ace lungi şi scurte simple, de dimensiunile 3 cm, 6 cm, 8 cm, 12 cm, folosite pentru diferite tipuri de anestezii locale şi tronculare, de diferite grosimi dar nu prea subţiri (0,3 - 0,50 mm). Pentru a fixa adîncimea la care trebuie făcută injecţia, în anesteziile tronculare bazale şi ganglionare sînt folosite ace gradate şi prevăzute cu un cursor.

Se impune un control riguros al acelor înainte de întrebinţare, deoarece acele prea subţiri, ruginite, îndoite, prezintă riscul de a se rupe, în special în anesteziile tronculare profunde.

TEHNICA GENERALA A ANESTEZIILOR LOCO-REGIONALE (prin injecţie)

a/ Examenul şi pregătirea bolnavului. Inainte de a se stabili indicaţia anesteziei, se va face un examen clinic general, care este necesar chiar în cazul intervenţiilor considerate minore, spre a vedea dacă starea bolnavului nu contraindică vreuna din substanţele utilizate. Bolnavii ambulatori obişnuiţi, care vin în cabinetul stomatologic, vor fi interogaţi asupra cîtorva date mai importante de anamneză:

- antecedente hemoragice, antecedente alergice, eventuale tulburări sau accidente survenite la anestezii sau intervenţii anterioare, existenţa unor afecţiuni generale (cardiopatii, diabet, afecţiuni hepatorenale). De asemenea, se vor face unele investigaţii clinice simple ca de exemplu: pulsul, bătăile cardiace, tensiunea arterială, reflexele, eventual auscultaţia pulmonară, palparea ficatului etc. In general, următoarele situaţii impun abstenţia

de la anestezia loco-regională şi amînarea intervenţiei pînă cînd procesele patologice respective se amendează;

- cardiopatiile în faza decompensată; - hipertensiunea arterială (se vor utiliza soluţii fără adrenalină); - hipotensiunea accentuată (nu se va folosi novocaina sau se vor utiliza soluţii bine corectate cu adrenalină, corbazil etc); - diabetul cu glicozurie persistentă; - insuficienţa hepatică; - insuficienţa renală; - starea de oboseală fizică sau nervoasă accentuată, deprimarea psihică.

Bolnavilor cu distonii neurovegetative, sensibili, fricoşi, anxioşi, cu excitabilitate neuropsihică manifestă, este bine să nu li se practice imediat anestezia, ci să fie liniştiţi, calmaţi prin administrarea unei medicaţii preanestezice, tranchilizante nehipnotice: polibromuri, meprobamaţi, fenotiazine etc.

Se va evita administrarea anesteziei imediat după masă, precum şi la bolnavii "à jeun".

b/ Pregătirea seringii

Manevrarea seringii şi acelor se va face cu respectarea condiţiilor de asepsie; se controlează fiola: concentraţia anesteziculuí, aspectul soluţiei; gîtul fiolei sau flaconului vor fi şterse cu alcool sau trecute prin flacără.

c/ Asepsia cîmpului operator

In injecţiile pe cale cutanată, externă, pielea va fi ştearsă bine cu alcool (70°) sau cu eter iodat. Tinctura de iod este iritantă pentru tegumentele feţei; dacă se întrebuinţează, imediat după badijonare se va şterge cu alcool.

In injecţiile pe cale bucală se procedează astfel:

- se spală cavitatea bucală (prin clătire) cu o soluţie slab antiseptică (hipermanganat K, apă oxigenată) sau cu atomizorul;

- se repereazâ cu degetele mîinii stîngi locul de înţepătură; o dată reperul fixat, degetul rămîne pe loc pînă la terminarea injecţiei;

- se usucă mucoasa cu o compresă sterilă;

- se antiseptizează locul de punctie (alcool); pentru a se suprima durerea provocată de înţepătură se poate badijona în prealabil mucoasa cu o soluţie anestezică de suprafaţă (xilină 2 %) sau se pulverizează (spray) o soluţie anestezică (Gingicain, Xylestesin).

d/ Injecţia

In injecţiile endobucale se va avea grijă ca acul să nu atingă buzele, dinţii sau limba; înţepătura se face în punctul deja fixat, acul fiind introdus progresiv în direcţia şi la adîncimea necesară.

Injectarea soluţiei trebuie făcută fără presiune, astfel încît depozitul anestezic să nu provoace o distensie sau disociere bruscă a ţesuturilor, ci să le îmbibe în mod lent, prin difuziune treptată. Astfel, durerea resimţită de bolnav va fi mult mai mică, iar instalarea anesteziei se va face mai uşor. Se va controla prin aspiraţie, dacă nu vine sînge în seringă (punctie vasculară).

In anesteziile paraosoase este necesar ca bizomul acului să fie orientat spre planul osos (paralel cu acesta).

Dacă este necesar să se facă o nouă înţepătură, se vor lua aceleaşi măsuri de precauţie din punct de vedere al aspesiei şi se va schimba acul.

După injecţie se aşteaptă 5-15 minute - timpul necesar difuzării anesteziculuí pentru a putea infiltra bine trunchiul sau filetele nervoase. Se va evita începerea intervenţiei înainte de a avea siguranţa că anestezia s-a instalat. Senzaţiile acuzate de bolnav, care indică instalarea anestoziei sînt: furnicături, senzaţie de căldură, de tumefiere locală, apoi senzaţia că regiunea respectivă îi este străină, că nu o mai simte. Se va încerca sensibilitatea prin înţeparea cu sonda dentară, precizîndu-se teritoriul anesteziat.

In toată perioada inducţiei anestezice, bolnavul va fi supravegheat îndeaproape: facies, puls, eventual tensiunea arterială, senzaţii anormale: vertije, transpiraţii, cefalee, sufocare, sete de aer, palpitaţii etc, pentru a surprinde cît mai precoce orice indicii prevestind producerea de accidente. Supravegherea bolnavului trebuie continuată şi după terminarea actului operator, cel puţin 1/2 oră. El va fi menţinut în repaus în poziţie şezîndă sau culcată şi numai după ce există siguranţa unei perfecte reveniri la normal (aspect clinic, starea psihică, puls, tensiunea arterială) va fi lăsat să plece.

METODE SI TEHNICI DE ANESTEZIE LOCO-REGIONALA

A. Anestezia locală

Anestezia locală acţionează direct asupra receptorilor algici şi terminaţiilor nervoase periferice (anestezia terminală), suprimarea sensibilităţii fiind strict limitată la teritoriul unde se execută intervenţia chirurgicală. Se poate obţine prin următoarele metode:

1. refrigeraţie
2. anestezie de contact
3. infiltraţie

1. Anestezia locală prin refrigeraţie

Prin proiectarea unei substanţe foarte volatile pe regiunea de operat, se produce o răcire rapidă a ţesuturilor, care are drept rezultat suprimarea sensibilităţii locale. Este una din cele mai vechi metode de anestezie şi s-a folosit pe o scară largă, datorită descoperii Kelenului. Clorura de ethyl este din ce în ce mai puţin folosită, locul său fiind luat de alte preparate crioanestezice - Bretylul(bromura de ethyl)şi alţi freoni. Aceste substanţe dau o anestezie de suprafaţă, avînd avantajul că nu sînt inflamabile şi nici explozibile.

Indicaţii. Intervenţii mici, superficiale, de scurtă durată ca:

- extracţia dinţilor foarte mobili în parodontopatii marginale profunde, unde nu este necesar chiuretajul alveolar;
- deschiderea abceselor net superficiale endobucale, submucoase şi exobucale fluctuente la piele.

Substanţele anestezice - dau o bună refrigeraţie, dar au unele inconveniente şi anume:

- răcirea bruscă a mucoasei este însoţită uneori de dureri acute;
- întăreşte ţesuturile - astfel încît inciziile se fac greu, nu permit de asemenea regularizări sau chiuretări ale osului;
- în anestaziile prelungite, dau necroze de congelaţie;
- proiectarea pe dinţii vitali şi în special pe dinţii cu carii deschise, provoacă dureri intense;
- Kelenul fiind uşor inflamabil, există riscul accidentelor; se va evita flacăra în apropiere şi va fi interzisă folosirea termo- sau electrocauterului..

Tehnica

Se acoperă ochii bolnavului cu un cîmp, spre a fi feriţi de jetul de substanţă, care poate da leziuni corneene;

- în intervenţiile endobucale, regiunea de operat trebuie izolată de salivă, aplicîndu-se aspiratorul şi rulouri de vată;
- se proiectează substanţa de la o distanţă de 20-30 cm, plimbîndu-se jetul pe regiunea de operat (fig.2.9);
- în momentul în care zona de mucoasă sau pielea se albeşte, trebuie intervenit rapid (incizie, extracţie etc).

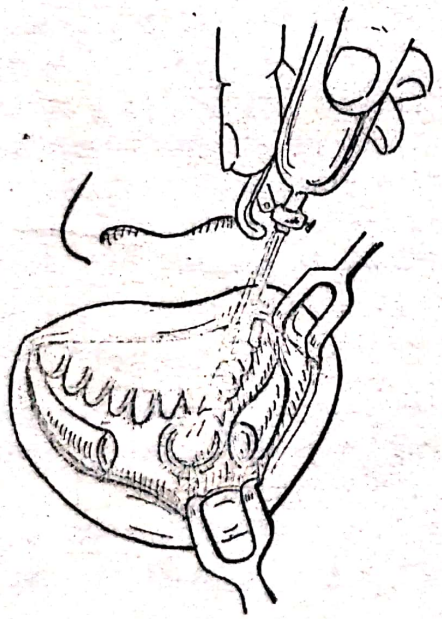

Fig.2.9.- Anestezia prin refrigeraţie cu Kelen.-

2. Anestezia locală superficială - de contact - (anestezia topică)

Mucoasa bucală fiind permeabilă pentru unele substanţe anestezice, pe care le absoarbe, permite acţiunea acestora asupra terminaţiilor nervoase, obţinîndu-se astfel o anestezie de suprafaţă. Aplicarea anesteziceloor pe mucoasă se poate face prin: - badijonare; - imbibaţie; - pulverizare.

Substanţele anestezice. In stomatologie sînt întrebuinţate următoarele substanţe anestezice sub formă de lichide, paste sau preparate pulverizabile:

a/ lichide: - Cocaina soluţie 10 %, Pantocaina soluţie 2 %, Xilocaina soluţie 5 % - 10 %, Percaina soluţie 2 %;

b/ paste: Contralgin - pastă sau Contralgan - pe bază de cocaină: - Xilină în pomadă etc;

c/ preparate pulverizabile: Gingicain, Xylestesin etc, acestea sînt livrate în flacoane care permit administrarea în jet nebulizant, pentru dezinfecţia concomitentă a mucoasei.

Anestezia prin badijonare - este indicată doar în intervenţiile asupra mucoasei, insensibilizarea fiind strict superficială, putîndu-se efectua intervenţii de tipul detartajelor, finisarea obturaţiilor de colet, adaptarea inelelor pentru amprentare etc.

Tehnica

Mucoasa este uscată şi apoi cu un mic tampon de vată înmuiată în soluţia sau în pasta anestezică, se execută un uşor masaj timp de un minut pe regiunea de intervenit (fig.2.10).

Anestezia prin îmbibiţie

Acest procedeu este eficient atît pentru anestezia de suprafaţă a mucoasei bucal şi nazale, cît şi, chiar, pentru anestezia unor fibre nervoase terminale situate mai superficial: nervul lingual, nervii nazopalatini; de asemenea, este practicat pentru anestezia ganglionului sfenopalatin.

Se foloseşte cocaina soluţie 10 %, xilina 5-10 %, lichidul Bonain.

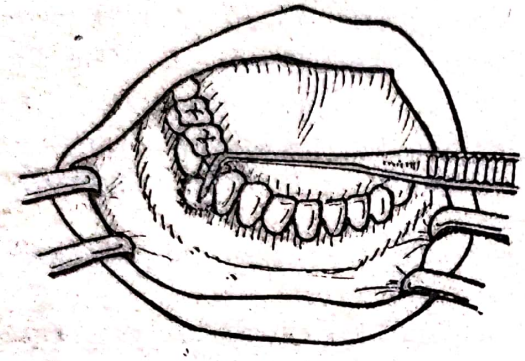

Fig.2.10.- Anestezia "de contact" prin badijonare.-

Anestezia prin pulverizaţie

Este din ce în ce mai mult folosită în practica stomatologică curentă, datorită preparatelor speciale furnizate în flacoane tip "spray".

După uscarea mucoasei şi izolarea prin rulouri de vată şi aspirator de salivă, se proiectează jetul anestezic în zona de intervenit. Se obţine o analgezia de suprafaţă suficientă pentru tratamentele gingivoparodontale, pentru adaptarea inelelor etc; procedeul este folosit pentru suprimarea reflexului de vomă în timpul amprentării, în timpul radiografiilor dentare cu filme endobucale, precum şi pentru analgezia locului de înţepătură în vederea anesteziilor prin injecţie.

3. Anestezia prin infiltraţie

Se realizează prin injectarea substanţei anestezice intratisular, în însăşi ţesuturile asupra cărora se intervine sau în jurul acestora, obţinîndu-se suprimarea sensibilităţii într-un teritoriu limitat.

Sînt folosite de regulă novocaina şi xilina în soluţii slabe 0,5-1 %, asociate cu un corectiv vasoconstrictor - spre a avea o plagă cît mai puţin sîngerîndă şi a prelungi durata anestezici.

Utilizarea acestei anestezii este deosebit de largă, ea dînd rezultate bune într-o mare varietate de intervenţii, începînd cu extracţia dentară şi terminînd cu operaţiile plastice ale feţei. Execuţia şi tehnica este uşoară, instalarea anestezici se face rapid, eficienţa este bună pentru operaţii scurte şi de durată mijlocie, accidentele survenind excepţional.

Se folosesc următoarele procedee:

a/ infiltraţia locală directă

b/ anestezia prin baraj

c/ anestezia plexală

d/ anestezia intraligamentară şi intraosoasă.

a/ Anestezia prin infiltraţie directă - urmăreşte insensibilizarea strict limitată la locul intervenţiei. Anestezicul poate fi injectat intramucos sau în grosimea pielii, în ţesutul submucos sau suboutan şi chiar mai profund (infiltraţie în straturi).

- Anestezia intramucoasă sau intracutanată a fost preconizată de Dan Theodorescu pentru deschiderea supuraţiilor colectate, superficiale(abcese vestibulare, palatine, sublinguale, submucoase, geniene etc) (fig.2.11).

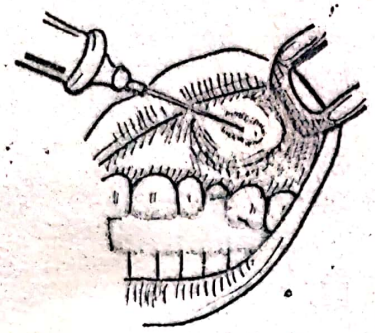

Fig.2.11.- Anestezia prin infiltraţie intramucoasă (Dan Theodorescu).-

Tehnica

Se foloseşte un ac fin, cu bizou scurt; acul este introdus foarte puţin, cu prudenţă, spre a nu pătrunde în colecţia subiacentă, infiltrîndu-se soluţia treptat pe măsură ce acul este împins de-a lungul liniei de incizie; mucoasa devine palid-albicioasă prin ischemie. Incizia trebuie practicată repede deoarece anestezia durează puţin. In deschiderea supuraţiilor este dezavantajul că anestezia este limitată strict la mucoasă, periostul şi osul rămînînd sensibili.

- Anestezia submucoasă şi subcutanată - infiltraţia în straturi - acest procedeu este larg folosit în operaţiile cutanate şi asupra părţilor moi ale feţei, atunci cînd nu există procese septice evolutive locale (excizii de cicatrici, ablaţia unor tumorete de dimensiuni reduse etc).

Tehnica

Cu un ac subţire şi lung se face înţeparea pielii sau mucoasei într-un punct şi se injectează progresiv soluţia, mergîndu-se de-a lungul liniei de incizie; se pătrunde apoi din ce în ce mai adînc în ţesutul dermic şi chiar muşchi, realizîndu-se o infiltraţie cît mai uniformă a straturilor.

b/ Anestezia prin baraj - se obţine prin infiltraţia anesteziculuila distanţă, în jurul zonei de intervenit.

Tehnica

Se fac injecţii suboutanate în puncte separate, infiltrînd progresiv soluţia anestezică de-a lungul unor linii care constituie un cadran, înconjurînd regiunea operatorie.

c/ Anestezia plexală (Sicher) - urmăreşte anestezia plexului dentar, în grosimea procesului alveolar şi se obţine prin difuzarea transosoasă a soluţiei anestezice. Se poate aplica deci numai în zonele unde maxilarele prezintă o structură spongioasă care să permită penetraţia anesteziculuiAstfel, la maxilar dă rezultate bune pe toată întinderea sa, în afară de regiunea molarului 1, unde difuziunea este îngreunată din cauza crestei compacte zigomatoalveolare, iar la mandibulă numai în regiunea incisivilor, unde spongioasa este mai bogată.

Anestezia plexală este indicată pentru extracţia dentară şi diverse intervenţii dentoalveolare:rezecţii apicale, extirpări de chisturi ale maxilarului, plastii limitate de creastă alveolară, pulpectomii vitale,epulide etc.

a/ Anestezia prin infiltraţie directă - urmăreşte insensibilizarea strict limitată la locul intervenţiei. Anestezicul poate fi injectat intramucos sau în grosimea pielii, în ţesutul submucos sau subcutan şi chiar mai profund (infiltraţie în straturi).

- Anestezia intramucoasă sau intracutanată a fost preconizată de Dan Theodorescu pentru deschiderea supuraţiilor colectate, superficiale(abcese vestibulare, palatine, sublinguale, submucoase, geniene etc) (fig.2.11).

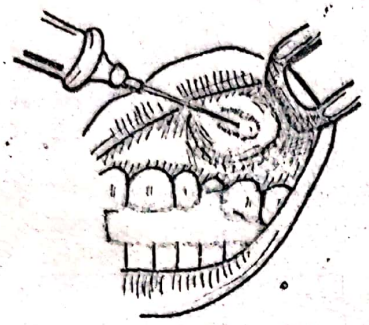

Fig.2.11.- Anestezia prin infiltraţie intramucoasă (Dan Theodorescu).-

Tehnica

Se foloseşte un ac fin, cu bizou scurt; acul este introdus foarte puţin, cu prudenţă, spre a nu pătrunde în colecţia subiacentă, infiltrîndu-se soluţia treptat pe măsură ce acul este împins de-a lungul liniei de incizie; mucoasa devine palid-albicioasă prin ischemie. Incizia trebuie practicată repede deoarece anestezia durează puţin. In deschiderea supuraţiilor este dezavantajul că anestezia este limitată strict la mucoasă, periostul şi osul rămînînd sensibili.

- Anestezia submucoasă şi subcutanată - infiltraţia în straturi - acest procedeu este larg folosit în operaţiile cutanate şi asupra părţilor moi ale feţei, atunci cînd nu există procese septice evolutive locale (excizii de cicatrici, ablaţia unor tumorete de dimensiuni reduse etc).

Tehnica

Cu un ac subţire şi lung se face înţeparea pielii sau mucoasei într-un punct şi se injectează progresiv soluţia, mergîndu-se de-a lungul liniei de incizie; se pătrunde apoi din ce în ce mai adînc în ţesutul dermic şi chiar muşchi, realizîndu-se o infiltraţie cît mai uniformă a straturilor.

b/ Anestezia prin baraj - se obţine prin infiltraţia anesteziculuui la distanţă, în jurul zonei de intervenit.

Tehnica

Se fac injecţii subcutanate în puncte separate, infiltrînd progresiv soluţia anestezică de-a lungul unor linii care constituie un cadran, înconjurînd regiunea operatorie.

c/ Anestezia plexală (Sicher) - urmăreşte anestezia plexului dentar, în grosimea procesului alveolar şi se obţine prin difuzarea transosoasă a soluţiei anestezice. Se poate aplica deci numai în zonele unde maxilarele prezintă o structură spongioasă care să permită penetraţia anesteziculuui.

Astfel, la maxilar dă rezultate bune pe toată întinderea sa, în afară de regiunea molarului 1, unde difuziunea este înreguiată din cauza crestei compacte zingomatoalveolare, iar la mandibulă numai în regiunea incisivilor, unde spongioasa este mai bogată.

Anestezia plexală este indicată pentru extracţia dentară şi diverse intervenţii dentoalveolare:rezecţii apicale, extirpări de chisturi ale maxilarului, plastii limitate de creastă alveolară, pulpectomii vitale,epulide etc.

Tehnica

Se întrebuinţează soluţii anestezice în concentraţii de 1-2 %. Înţepătura se face vestibular, la limita dintre mucoasa mobilă şi mucoasa fixă şi nu în gingia aderentă de os, pentru a nu provoca dureri prea mari prin distensie (fig.2.12). Pentru incisivii centrali superiori, anestezia plexală se face mai uşor trecînd cu acul prin fren venind din partea opusă (transfrenular). Acul va fi orientat cu bizoul spre os (fig.2.13) pentru a se evita

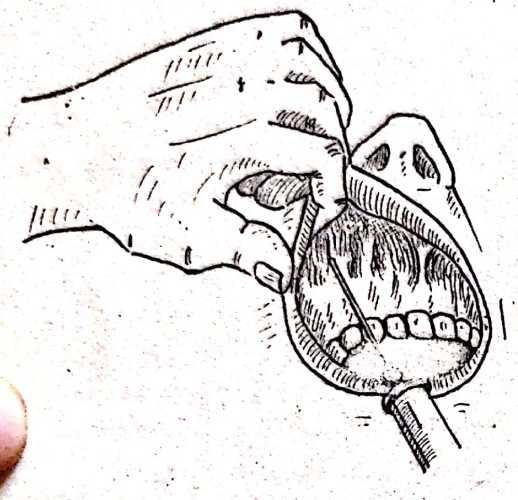

Fig.2.12.- Anestezia plexală la maxilarul superior - înţepătura se face în plină mucoasă mobilă.-



Fig.2.13.- Orientarea corectă (1) şi incorectă (2) faţă de os a acului în anestezia plexală.-

înţeparea periostului; infiltraţia soluţiei este începută imediat după traversarea mucoasei, depozitul anestezic făcîndu-se sub mucoasă, deasupra periostului: anestezie preperiostică (fig.2.14). Injectarea va fi încetă, fără presiune, cantitatea de lichid anestezic nedepăşind 1 cc-1,5 cc.

Palatinal la maxilar, înţepătura se va face la 1 cm de marginea gingivală, acul fiind ţinut perpendicular pe os (fig.2.15). Din cauza aderenţei

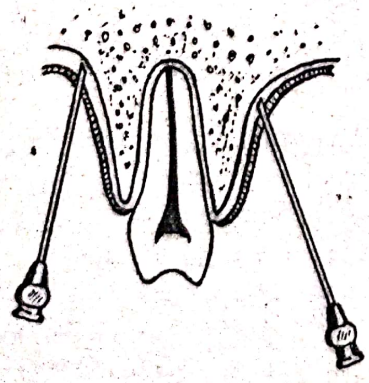

Fig.2.14.- Anestezia plexală la maxilarul superior - injecţia în mucoasa mobilă, preperiostală.-

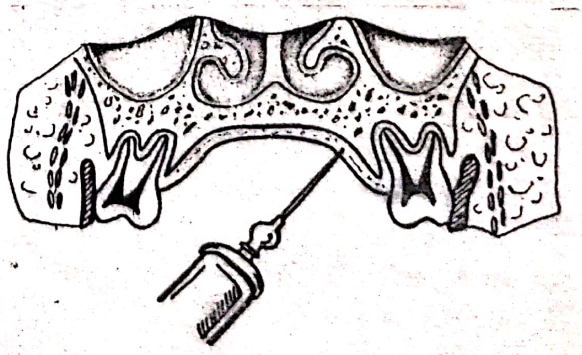

Fig.2.15.- Anestezia plexală palatinal.-

şi inextensibilităţii fibromucoasei palatine este nevoie de o oarecare presiune la injecţie, fapt ce provoacă la început o durere mai vie pacientului; cantitatea de anestezic va fi mult mai mică (0,3-0,5 ml) pentru a nu se produce necroze ale fibromucoasei prin decolarea şi distensia sa bruscă. Pe versantul lingual al mandibulei, injecţia se va face la limita mucoasei fixe, acolo unde mucoasa mobilă se răsfrînge spre planşeu, dîndu-se acului o direcţie uşor oblică.

d/ Anestezia intraligamentară constă în infiltrarea soluţiei anestezice în ligamentul circular şi ligamentele alveolodentare, în vederea efectuării extracţiei dentare. Rar folosită în ultimele decenii, ea pare să fie preferată în ultima vreme de către unii specialişti, care justifică utilizarea ei datorită următoarelor avantaje:

- anestezia este localizată numai la dintele asupra căreia se intervine;

- cantitatea de anestezic folosită este foarte mică (0,2 ml pentru monoradiculari, 0,4-0,5 ml pentru pluriradiculari), permiţînd medicului să extragă în aceeaşi şedinţă dinţi de pe mai multe cadrane ale maxilarelor fără riscul supradozării;

- uşor de suportat de către bolnavii cu afecţiuni cardiovasculare datorită cantităţii mici de substanţă anestezică folosită;

- evită formarea hematoamelor la bolnavi cu tulburări de coagulare şi îndeosebi la hemofilici;

- poate fi utilizată în cazurile în care, datorită unor procese patologice locale, nu pot fi practicate anestezii tronculare periferice sau plexale;

- instalarea anesteziei este rapidă, uneori timpul de aşteptare nedepăşind 30 de secunde.

In ultima vreme sînt puse la dispoziţia specialiştilor seringi special concepute (ex. seringile Citoject R.Bayer - Dental), armate, cu servodozator (care permite un dozaj controlat al substanţei şi o injectare facilă), cu ace special fabricate (diametru mic, rezistente, flexibile şi cu o înclinaţie faţă de ambou convenabilă introducerii lor în spaţiul alveolodentar etc), dar anesteziile intraligamentare pot fi făcute şi cu seringi obişnuite.

Noi considerăm acest tip de anestezie ca o metodă de excepţie, de necesitate şi indicăm să fi folosită în acele cazuri cînd şi după repetarea unei anestezii tronculare periferice, anestezia nu s-a instalat şi o nouă infiltraţie tronculară ar expune bolnavul riscului de supradozaj.

Tehnica

Cu acul ţinut perpendicular pe axul dintelui se înţeapă în papila gingivală interdentară atît mezial cît şi distal, infiltrîndu-se cîteva picături de substanţă anestezică în ligamentul circular.

Acului i se dă apoi o direcţie aproape verticală şi este împins sub marginea gingivală, la coletul dintelui, cu bizoul îndreptat paralel cu rădăcina căutînd să fie mai mult insinuat în spaţiul alveolodentar, infiltrîndu-se progresiv substanţa anestezică pe măsură ce acul pătrunde în profunzime.

Cantitatea de anestezic variază între 0,2-0,4 ml şi pentru introducerea ei este necesar să se efectueze o presiune mai mare pe pistonul seringii.

Injecţia la monoradiculari se va face atît mezial cît şi distal iar la molari, mezial, distal, vestibular şi oral.

Acest tip de anestezie nu este lipsit de risouri. Acul traversînd şanţul gingival poate antrena în profunzimea alveolei germeni de la acest nivel, iar presiunea sub care se introduce substanţa şi corectivul vasoconstrictor al acestora, pot provoca ischemii prelungite la nivelul osului, cu tulburări trofice consecutive. Aceasta explică procentul relativ mare de alveolite ce survin după efectuarea anesteziilor intraligamentare.

In vederea efectuării pulpectomiilor vitale se practică aşa-numita anestezie paraapicală, înţepătura şi depozitul de anestezie făcîndu-se în dreptul apexului dintelui pe care dorim să intervenim.

Anestezia regională

Anestezia regională urmăreşte împiedicarea temporară a transmisibilităţii senzaţiilor dureroase dintr-un teritoriu anumit şi se obţine prin introducerea substanţei anestezice de-a lungul ramurilor şi trunchiurilor nervoase, la nivelul cărora realizează o adevărată secţiune funcţională a căilor senzitive (anestezie de conducţie).

Se obţine analgezia completă a unei regiuni destul de întinse, printr-o singură injecţie şi cu cantităţi mici de soluţie anestezică, concentraţia acestora trebuind însă să fie mai mare: 2-4 %; anestezia are o durată lungă: 1-2 ore aşa încît oferă răgazul pentru intervenţii mai laborioase şi mai ample.

Indicaţiile anesteziei regionale în stomatologie sînt deosebit de largi, cuprinzînd toată gama intervenţiilor dentoparodontale, asupra oaselor maxilare şi asupra părţilor moi ale feţei; metoda poate să fie efectuată în condiţii perfecte din punct de vedere tehnic, ramurile şi trunchiul nervului trigemen avînd traiecte precise şi accesibile. Se impune însă o desăvîrşită cunoaştere a anatomiei nervului trigemen pentru a putea efectua în mod corect depozitul anestezic.

Anatomia nervului trigemen

Nervul trigemen este un nerv mixt senzitiv şi motor. Dendritele neuroblaştilor sensitivi din ganglionul Gasser, situat în Cavum Meckeli - pe povîrnişul extern al stîncii temporale - constituiesc cele 3 trunchiuri mari ale nervului trigemen:

- I nervul oftalmic
- II nervul maxilar
- III nervul mandibular

I. Nervul oftalmic (n.lui Willis) este trunchiul superomedial; pătrunde prin despicătura sfenoidală în orbită de unde iese apoi prin gaura supraorbitară - luînd denumirea de nerv supraorbitar.

Dă următoarele ramuri:

- ramuri frontale - care inervează pleoapa superioară şi tegumentele regiunii frontale, unghiului intern al ochiului şi spinării nasului care se desprind din n.supraorbitar;

- ramuri lacrimale - pentru glanda lacrimală;

- nervul nasociliar cu: ramuri ciliare pentru cornee, coroidă, sclerotică, corpul ciliar; ramuri nazale care inervează mucoasa nazală şi lobulul nazal.

Acest nerv nu prezintă pentru stomatolog o importanţă prea mare; în chirurgia plastică, anestezia teritoriilor inervate de oftalmic se obţine prin infiltraţie.

In nevralgiile de trigemen se practică infiltraţia sau rezecţia fibrelor sale la nivelul găurii supraorbitare.

II. Nervul maxilar este ramura mijlocie a trigemenului şi dă inervaţie senzitivă a întregii regiuni a masivului maxilar; dinţii arcadei superioare, mucoasa gingivobucală şi palatină, mucoasa sinusală, mucoasa nazală, pielea pleoapei inferioare, aripii nasului, regiunii geniosuborbitare, buzei superioare etc. Pornind din convexitatea ganglionului Gasser, trunchiul nervos iese din craniu prin gaura rotundă mare, traversează porţiunea profundă a fosei pterigopalatine pentru a pătrunde apoi în canalul infraorbitar (fig. 2.16).

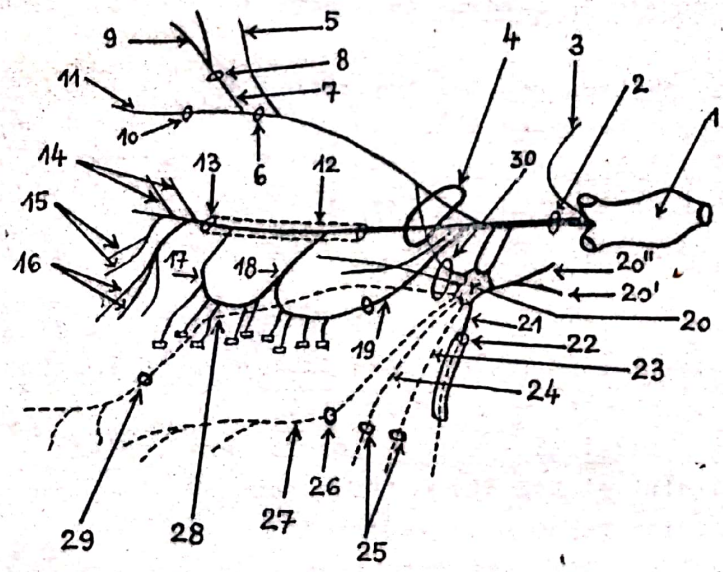

Fig.2.16.- Distribuţia nervului maxilar: 1. ganglionul Gasser; 2. gaura mare rotundă; 3.r.meningeu mijlociu; 4. fanta sfenomaxilară; r.lacrimopalpebral; 6. orificiul orbitar al conductului malar; 7. r.temporo-malar; 8. orificiul temporal al conductului malar; 9. filet temporal; 10.orificiul facial al conductului malar; 11. filet malar; 12. canalul suborbitar; 13. gaura suborbitară; 14. r.palpebrale inferioare; 15. r.nazale; 16. r.labiale superioare; 17. n.dentar supero-anterior; 18. n. dentar supero-mijlociu; 19. n.dentar supero-posterior; 20.ganglionul sfenopalatin; 20'. rădăcina simpatică; 20" rădăcina parasimpatică; 21. n.pterigopalatin; 22. canalul pterigopalatin; 23. n.palatin posterior; 24. n.palatin mijlociu; 25.găuri palatine accesorii; 26. gaura palatină posterioară; 27. n.palatin anterior; 28. n.nazopalatin; 29. gaura incisivă; 30. gaura sfenopalatină.

Nervul maxilar se împarte la nivelul fosei pterigopalatine în 3 ramuri principale:

1. nervul pterigopalatin.
2. nervul suborbitar (infraorbitar)
3. nervul zigomatic

1. Nervul pterigopalatin se desprinde din trunchiul maxilarului superior sub forma de 3-4 ramuri subțiri care se îndreaptă în jos, luînd parte la constituirea ganglionului pterigopalatin.

Ganglionul pterigopalatin (ganglionul lui Meckel) formațiune situată sub trunchiul nervului maxilar superior, este de fapt un ganglion parasimpatic, dependent funcțional de nervul facial și avînd rol de reglare a unor reflexe secretorii și vasomotorii. In acest ganglion vin și pleacă mai multe filete nervoase senzitive și motorii, dintre care, pentru medicul stomatolog important este:

Nervul pterigopalatin. Acesta pătrunde în fosa nazală prin gaura sfenopalatină și dă ramuri: nazale, palatine (nervii palatini) și orbitare.

a/ Ramurile nazale

- Ramurile nazale externe ce inervează mucoasa cornetului superior și mijlociu, precum și mucoasa celulelor etomidale;
- Ramuri nazale interne ce inervează peretele intern al fosei nazale.

Dintre acestea, cea mai importantă ramură este: nervul nazopalatin (nervul lui Scarpa) care merge oblic în jos și înainte pe septul nazal și pătrunde în canalul palatin anterior (canalul incisiv) pentru a ieși apoi prin gaura incisivă situată palatinal între incisivii centrali superiori. El dă inervația senzitivă a septului nazal și a fibromucoasei bolții palatine de la canini înainte.

b/ Ramurile palatine coboară în jos vertical și pătrund în canalul pterigopalatin; traversează prin partea internă a tuberozității maxilarului superior, dînd următoarele ramuri terminale;

- nervii palatini accesori (mici) care conțin: - fibre senzitive - pentru mucoasa vălului și bolții; - fibre motorii - pentru mușchii vălului (ridicători ai vălului palatin și m.lustei);
- nervul palatin mare care iese prin gaura palatină mare (posterioară) situată în bolta palatină, în dreptul ultimului molar, merge în șanțul dintre apofiza palatină și procesul alveolar și inervează fibromucoasa palatină pînă în zona caninilor, unde se anastomozează cu nervul nazopalatin (al lui Scarpa); este ramura cea mai importantă pentru anestezie;
- nervii nazali posteriori și inferiori care merg printr-un canal în grosimea lamei verticale a osului palatin, ajungînd pe peretele lateral al fosei nazale în dreptul cornetului inferior; inervează mucoasa sinusului maxilar.

c/ Ramuri orbitare - în număr de 2-3, trec prin fisura orbitară inferioară și merg pe podeaua orbitei, distribuindu-se la periost.

2. Nervul suborbitar (infraorbitar) este continuarea trunchiului maxilarului superior; din fosa pterigomaxilară intră în despicătura sfenomaxilară (fisura orbitară inferioară) şi de aici în canalul (sau şanţul) suborbitar, în grosimea podelei orbitare pe care o străbate ieşind apoi prin gaura suborbitară. Din el se desprind:

a/ ramuri colaterale pe traiect: nervii dentari (alveolari) superiori;

b/ ramuri terminale care se desfac ca un buchet în părţile moi ale feţei.

a/ Nervii dentari (alveolari) superiori sînt:
- nervii dentari supero-posteriori
- nervul dentar superior mijlociu
- nervii dentari supero-anteriori

Nervii dentari supero-posteriori sînt formaţi din 3-4 ramuri şi se despart din nervul suborbitar în fosa pterigopalatină, înainte de pătrunderea sa în despicătura sfenomaxilară; au un traiect descendent în jos şi înafară de-a lungul tuberozităţii maxilarului superior, pătrund apoi în tuberozitate prin 3-4 găuri şi merg în grosimea peretelui postero-extern al sinusului printr-o serie de canale osoase, dintre care unele se deschid în cavitatea sinusală, iar altele conduc spre alveolele dentare. Asigură inervaţia regiunii molarilor.

Din nervii dentari postero-superiori, o ramură nu pătrunde în os ci coboară pe tuberozitate, distribuindu-se la mucoasa gingivală şi vestibulară, în dreptul molarilor: nervul gingival.

Nervul dentar supero-mijlociu este un filet inconstant, ce se desparte imediat după pătrunderea nervului suborbitar în canalul infraorbitar, el merge în jos printr-un canal sau un şanţ în grosimea peretelui extern al sinusului, inervînd regiunea premolarilor.

Nervii dentari supero-anteriori se desprind din suborbitar cam la 0,5-0,8 cm înaintea găurii suborbitare şi coboară printr-un canal sau şanţ în peretele anterior al sinusului maxilar şi podeaua fosei nazale, uneori fiind acoperiţi doar de mucoasa nazală. Dau următoarele ramuri:

- o ramură care merge înapoi şi se anastomozează cu nervul dentar superior şi mijlociu;
- ramuri nazale pentru mucoasa podelei fosei nazale;
- ramuri sinusale - pentru mucoasa sinusului maxilar;
- ramuri gingivale;
- ramuri dentare care se anastomozează cu nervul nazopalatin şi inervează regiunea caninilor şi incisivilor.

Toţi nervii dentari superiori (posteriori, mijlociu şi anteriori)formează în grosimea procesului alveolar o serie de anse care se anastomozează între ele deasupra alveolelor dentare constituind plexul dentar superior.

Din acest plex se desprind multiple filete nervoase, astfel:

- filete dentare care pătrund prin orificiul apexian în pulpa dentară;
- filete ligamentare pentru ligamentul alveolodentar;

- filete gingivale pentru mucoasa vestibulară;
- filete osoase pentru osul alveolar şi septurile interdentare şi interalveolare;
- filete sinusale pentru mucoasa podelei sinusului maxilar;
- filete nazale pentru mucoasa podelei fosei nazale.

b/ Ramurile terminale ale nervului suborbitar

După ieşirea din canalul infraorbitar prin gaura suborbitară, nervul suborbitar se ramifică dînd:

- ramuri palpebrale care inervează pleoapa inferioră;
- ramuri nazale care inervează tegumentele versantului nazal respectiv şi aripii nasului;
- ramuri labiale care inervează jumătatea corespunzătoare a buzei superioare.

3. Nervul zigomatic. Se desprinde din trunchiul nervului maxilar în fosa pterigopalatină, după care merge oblic înainte şi înafară pentru a pătrunde prin fisura orbitară inferioară în orbită; aici merge pe pretele extern al orbitei, fiind învelit de periost şi intră prin orificiul orbitozigomatic în canalul zigomatic, unde se împarte în două ramuri:

- nervul zigomaticofacial ce iese prin orificiul zigomaticofacial, inervînd pielea regiunii umărului obrazului;
- nervul zigomaticotemporal ce iese prin orificiul temporozigomatic, traversează muşchiul şi fascia temporală, asigurînd inervaţia pielii regiunii temporale anterioare şi frontale externe.

III. Nervul mandibular

Este ramura infero-externă a trigemenului şi cea mai voluminoasă. Nerv mixt, conţine atît fibre senzitive cît şi fibre motorii, care sînt continuarea rădăcinii motorii a nervului trigemen (fig.3.17). Îşi are originea aparentă din ganglionul Gasser, imediat în afara nervului maxilar; iese din craniu prin gaura ovală şi imediat, după ce ajunge în fosa infratemporală, prezintă pe faţa sa infero-internă un mic ganglion: ganglionul otic (Arnold). Ganglionul otic corespunde ganglionului sfenopalatin al nervului maxilar; el primeşte fibre de la nervul mandibular, nervul facial, nervul glosofaringian şi fibre simpatice din plexul arterei meningee mijlocii.

Nervul mandibular se împarte în două trunchiuri: anterior şi posterior.

1. Trunchiul anterior dă trei ramuri:

a/ nervul temporal profund mijlociu
b/ nervul temporomaseterin
c/ nervul temporobucal

a/ Nervul temporal profund mijlociu - nerv motor se detaşează ca ram independent şi inervează fasciculele mijlocii ale muşchiului temporal.

b/ Nervul temporomaseterin motor şi senzitiv se împarte în:

- nervul temporal profund posterior care inervează fasciculele posterioare ale muşchiului temporal;

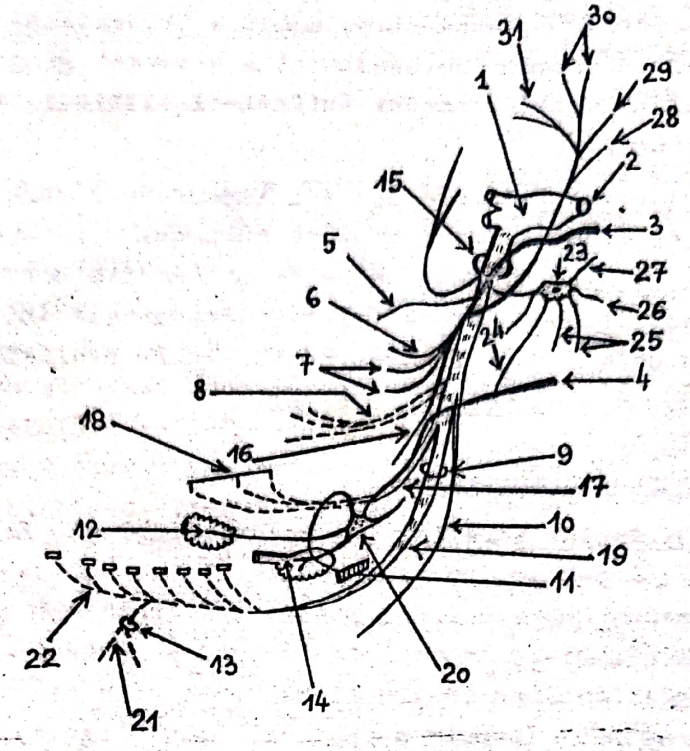

Fig.3.17.- Distribuţia nervului mandibular: 1. ganglionul Gasser; 2. rădăcina senzitivă a trigemenului; 3. rădăcina motorie a trigemenului; 4. n.coarda timpanului; 5. n.pterigoidian intern; 6. n. pterigoidian extern; 7. n.temporali profunzi; 8. n.bucal; 9.gaura mandibulară; 10.n.milohioidian; 11. n.hipoglos; 12. glanda sublinguală; 13. gaura mentonieră; 14. glanda submaxilară; 15. gaura ovală; 16. n.maseterin; 17. n.lingual; 18. sensibilitatea a 2/3 anterioare ale limbii; 19. n.dentar inferior; 20 ganglion submaxilar; 21. n.mentonier; 22. n.incisivocanin; 23. ganglionul otic; 24. r.pentru coarda timpanului; 25.r.motorii pentru văl şi timpan; 26. r.pentru ATM; 29. r.pentru pielea urechii externe; 30.r.cutanate pentru pielea reg.laterale a capului; 31.r.pentru glanda parotidă.-

- nervul maseterin care iese prin scobitura (incizura) sigmoidă împreună cu vasele maseterine şi pătrunde în masa muşchiului maseter; dă inervaţia motorie a acestui muşchi şi inervaţia senzitivă a articulaţiei temporomandibulară şi a mucoasei gingivale, în dreptul molarului 3 superior.

c/ Nervul temporobucal de asemenea motor şi senzitiv se împarte în:

- nervul temporal profund anterior care se distribuie la fasciculele anterioare ale muşchiului temporal;

- nervul bucal - are două trunchiuri, motor şi senzitiv.

Trunchiul motor se distribuie la muşchiul pterigoidian extern şi intern.

Trunchiul senzitiv merge în jos de-a lungul tendonului muşchiului temporal şi apofizei coronoide, pe care o încrucişează la baza sa, înaintea tuberozităţii maxilarului şi ajunge pe faţa externă a muşchiului buccinator; în acest traiect este însoţit de artera bucală, ramură a maxilarei interne; o parte din fibrele sale se răspîndesc şi dau inervaţia senzitivă a pielii

obrazului (ramuri superficiale, cutanate); o parte traversează mușchiul bucinator și dau inervația mucoasei obrazului și a mucoasei gingivovestibulare, de la premolarul 1, la molarul 2, uneori putîndu-și extinde teritoriul de la canin la molarul de minte..

2. Trunchiul posterior este cel mai important pentru anestezia în stomatologie, fiind, cu excepția unei singure ramuscule mici (nervul milohioidian), prin excelență senzitiv. După ce se desprinde din nervul mandibular, sub gaura ovală, acest trunchi trece printre ligamentele lui Hyrtl și Civinini și se împarte în cele 3 ramuri, importante pentru anestezie:

a/ nervul dentar (alveolar) inferior
b/ nervul lingual
c/ nervul auriculotemporal

a/ Nervul dentar inferior (alveolar inferior). Se desparte din trunchiul posterior la 1,5-2 cm sub gaura ovală, luînd o direcție în jos și înainte, merge la început între cei doi mușchi pterigoidieni și trece apoi prin spațiul pterigomandibular, între fața internă a ramurii ascendente a mandibulei și mușchiul pterigoidian intern și pătrunde prin gaura mandibulară (foramen mandibulae) situată înapoia spinei lui Spix (ligula), în canalul mandibular; merge în grosimea unghiului și ramurii orizontale a mandibulei împreună cu vasele alveolare inferioare, ieșind prin gaura mentonieră. Dă:

- ramuri colaterale: - nervul milohioidian;
  - nervii dentari infero-posteriori;
  - nervii dentari infero-mijlocii;
- ramuri terminale: - nervul incisiv;
  - nervul mentonier.

Nervul milohioidian se desparte înainte de pătrunderea nervului alveolar în canalul dentar și inervează mușchiul milohioidian și pîntecul anterior al mușchiului digastric..

Nervii dentari infero-posteriori sînt formați din:

- o ramură posterioară care se desprinde înainte ca nervul să intre în gaura mandibulară și care intervează regiunea molarului de minte;
- 2-3 ramuri subțiri care se desprind în traiectul prin porțiunea distală a canalului dentar, dînd inervația regiunii molarului 1 și 2;

Nervii dentari infero-mijlocii se despart în canal și dau inervația regiunii premolarilor.

Nervul mentonier este o ramură mai groasă, care iese prin gaura mentonieră, situată între și sub rădăcinile premolarilor; aici se împarte într-o serie de ramuri labiale și mentale care inervează numai părțile moi ale jumătății corespunzătoare a buzei inferioare și regiunii mentoniere.

Nervul incisiv (nervul dentar infero-anterior) continuă traiectul intraosos al nervului alveolar, mergînd fie într-un canal subțire, fie în lacune osoase prin grosimea segmentului anterior al arcului mandibular; inervează dinții, parodonțiul, osul alveolar și mucoasa gingivală din regiunea caninilor și incisivilor.

Nervii dentari inferiori constituie, prin anastomoza lor în grosimea osului, un adevărat plex dentar, asemănător plexului dentar superior, din care pleacă filete nervoase care asigură inervaţia senzitivă a diferitelor structuri: pulpa dentară, parodonţiul, osul alveolar, periostul, mucoasa gingivală.

b/ Nervul lingual se separă din trunchiul posterior al nervului mandibular şi merge înaintea nervului dentar inferior, în spaţiul pterigomandibular, avînd o direcţie în jos şi înăuntru, pentru ca apoi să facă o curbă cu concavitatea antero-internă şi să pătrundă în planşeul bucal, deasupra glandei submaxilare şi muşchiului milohioidian; merge aproape de mucoasa planşeului bucal, încrucişează canalul Warthon şi trece apoi în grosimea limbii, între muşchii genioglos şi hioglos.

Dă ramuri senzitive pentru versantul lingual al mucoasei gingivale, mucoasa planşeului bucal, mucoasa limbii - înaintea V-ului lingual, mucoasa părţii anterioare a orofaringelui.

c/ Nervul auriculotemporal este ramura postero-externă a nervului mandibular; după ce traversează regiunea pterigomandibulară superioară, înconjură gîtul condilului mandibular şi pătrunde prin butoniera retrocondiliană a lui Juvara, în regiunea temporală, împreună cu vasele temporale superficiale care sînt situate înaintea sa. Aici ia denumirea de nerv temporal superficial.

Conţine: fibre parasimpatice postganglionare din nervul glosofaringian care dau inervaţia secretorie a glandei parotide; - fibre senzitive - din trigemen pentru tegumentele regiunii temporale, tegumentele trangusului, tegumentele părţii anterioare a pavilionului urechii.

Dă de asemenea ramuri pentru articulaţia temporomandibulară, pentru conductul auditiv extern (peretele anterior şi superior), precum şi pentru faţa externă a membranei timpanice.

Anesteziile tronculare se practică la nivelul trunchiurilor principale ale nervului trigemen: nervul oftalmic, nervul maxilar şi nervul mandibular şi anume:

- fie la ieşirea lor prin găurile de la baza craniului - anestezii tronculare bazale;

- fie de-a lungul ramurilor colaterale sau terminale ale celor trei nervi principali - anestezii tronculare periferice.

Anestezia fiecăruia din aceste segmente nervoase are o tehnică bine statuată, în care se indică cu precizie - locul unde se face punctia de injecţie, direcţia care trebuie dată acului, straturile ce sînt străbătute cu eventualele obstacole întîlnite, profunzimea pînă la care trebuie să se meargă, locul în care trebuie făcut depozitul anestezic etc.

ANESTEZIILE TRONCULARE BAZALE

I. Anestezia nervului oftalmic

Anestezia trunchiului nervului oftalmic se foloseşte excepţional în stomatologie, fiind practicată de regulă în oftalmologie şi ORL şi de aceea nu o vom descrie.

II. Anestezia nervului maxilar

Anestezia trunchiului maxilar se practică în chirurgia maxilofacială pentru intervenţii operatorii ample, asupra structurilor etajului mijlociu al feţei.

Teritoriul anestezIat

Printr-o singură injecţie se obţine anestezia unui teritoriu foarte întins şi anume:

- hemimaxilarul împreună cu dinţii şi parodonţiul respectiv;
- bolta şi vălul palatin;
- sinusul maxilar;
- părţile moi ale buzei superioare, aripii nasului, pleoapei inferioare;
- mucoasa buzei superioare, vestibulului bucal superior, foselor nazale.

Abordarea nervului trebuie făcută după ieşirea sa prin gaura rotundă mare şi înainte de a pătrunde în orbită şi anume în fundul fosei pterigopalatine, care este limitată de: baza craniului, orbită, tuberozitatea maxilarului superior, apofiza pterigoidă şi lama perpendiculară a osului palatin.

Anestezia se practică pe următoarele 4 căi:

1. calea laterală externă (suprazigomatică şi subzigomatică);
2. calea orbitară;
3. calea bucală;
4. calea nazală.

1. Calea laterală externă. Accesul spre trunchiul nervos în fosa pterigopalatină se poate obţine fie pe sub arcada zigomatică, fie pe deasupra acestei arcade (fig.2.18).

a/ Anestezia pe cale laterală subzigomatică (Matas)

Tehnica: capul bolnavului este uşor întors de partea opusă, operatorul plasîndu-se de partea unde se face injecţia. Se foloseşte un ac lung de 8 cm prevăzut cu un cursor..

Locul de înţepătură: în obraz, sub marginea postero-inferioară a malarului, în unghiul pe care acesta îl face cu creasta zigomatoalveolară. Acul, ţinut perpendicular pe suprafaţa pielii, este împins la început direct înăuntru, pînă ce cade pe faţa posterioară a tuberozităţii maxilarului. Se merge apoi, păstrînd contactul cu osul, cu direcţia în sus, înapoi şi înăuntru pînă la o adîncime de 5-5,5 cm şi se ajunge în fundul fosei pterigopalatine, unde se lasă depozitul anestezic (fig.2.19). In momentul în care s-a ajuns pe nerv, bolnavul acuză o senzaţie dureroasă în dinţii hemiarcadei respective.

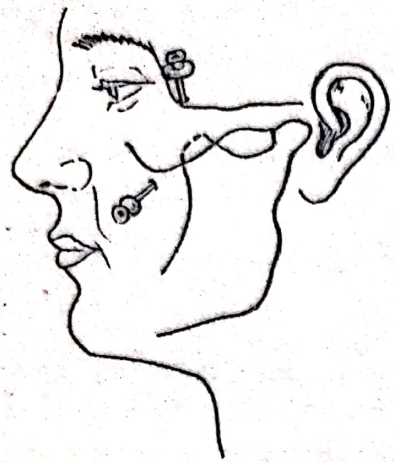

Fig.2.18.- Punctele de injecţie pentru anestezia tronculară bazală a n.maxilar pe cale supra- şi subzigomatică.-

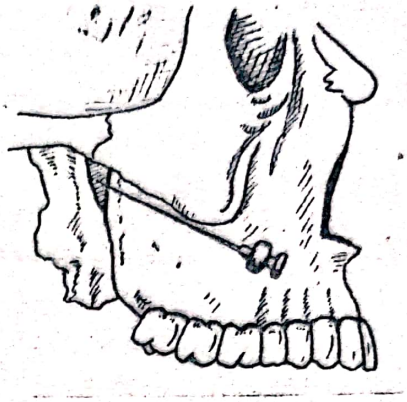

Fig.2.19.- Anestezia tronculară a n. maxilar pe cale subzigomatică. Poziţia acului în fundul fosei pterigopalatine.-

b/ Anestezia pe cale laterală suprazigomatică

Se poate obţine prin procedeele Payr sau Lindemann.

Procedeul Payr

Tehnica: înţepătura se face în unghiul format de marginea posterioară a apofizei frontomalare cu marginea superioară a arcadei zigomatice (apofiza temporală a malarului).

Direcţia acului este perpendiculară, direct înăuntru, pînă se traversează fascia temporală şi apoi uşor înainte; la aproximativ 2 cm acul se poate propti într-un plan osos şi anume în faţa temporală a aripii mari a sfenoidului; se retrage uşor acul şi se îndreaptă apoi în jos, pînă se cade pe tuberozitatea maxilarului; se merge după aceea în contact cu osul îndreptîndu-se acul înăuntru, în jos şi înapoi pînă la o adîncime de 5-5,5 cm unde se injectează soluţia anestezică (fig.2.20).

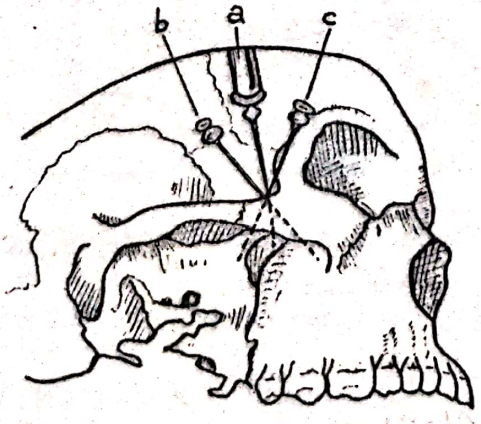

Fig.2.20.- Poziţia acului în anestezia tronculară bazală a n. maxilar pe calea suprazigomatică (procedeul Payr): a. corect; b. incorect - acul se propteşte în tuberozitate; c. incorect - acul se propteşte în aripa mare a sfenoidului.-

Procedeul Lindemann

Tehnică. Înţepătura se face pe marginea superioară a arcadei zigomatice, la jumătatea sa. Este recomandabilă folosirea unui ac gradat cu cursor, lung de 8 cm.

Direcţia acului este la început orizontală, înăuntru şi uşor înainte, traversînd fascia temporală şi pătrunzînd în fosa infratemporală. Acul se poate propti în apofiza coronoidă, dacă aceasta este mai volumunoasă; în acest caz se recomandă bolnavului să întredeschidă uşor gura, şi astfel, acul scapă şi pătrunde liber pînă se ajunge pe tuberozitate, la o adîncime de 5 cm; în acest moment se retrage acul 1-2 cm şi apoi vîrful său este îndreptat mai posterior, căzîndu-se în fosa pterigopalatină, unde, la adîncimea de 5,5 cm se lasă depozitul anestezic.

2. Calea orbitară. Se foloseşte excepţional, numai atunci cînd există procese patologice în obraz, în groapa temporală sau în fosa zigomatică, ce contraindică injecţia pe cale laterală (tumori, supuraţii etc).

3. Calea bucală

Tehnica: bolnavul ţinînd gura larg deschisă, este aşezat cu capul mult dat pe spate.

Înţepătura se face în bolta palatină, puţin înaintea găurii palatine mari.

Direcţia acului: un ac fin (de 5 cm), subţire, este introdus de jos în sus, uşor înapoi şi în afară, se pătrunde în gaura palatină şi se împinge apoi acul în canalul pterigopalatin mergîndu-se pe o direcţie paralelă cu alveolele dentare; se constată că acul progresează cu uşurinţă, dînd impresia că este absorbit. Adîncimea la care se face injecţia este 3,5 cm. Prin această tehnică este anesteziat şi ganglionul sfenopalatin (pterigopalatin).

4. Calea nazală. Procedeul este folosit îndeosebi de specialiştii ORL şi nu a fost adoptat în practica stomatologică.

III. Anestezia nervului mandibular

Anestezia tronculară a nervului mandibular - cea de a III-a ramură a trigemenului, se face la ieşirea sa din craniu prin gaura ovală şi anume în segmentul său extracranian ce traversează porţiune superioară a fosei infratemporale. Nervul trebuie abordat deci imediat sub gaura ovală, localizarea acestei găuri fiind indispensabilă în vederea efectuării corecte a tehnicilor de anestezie. Iată reperele folosite:

- gaura ovală se găseşte la întretăierea a 3 planuri: planul orizontal ce trece prin conductele auditive externe, planul frontal ce uneşte cei doi tuberculi zigomatici anteriori şi planul sagital ce trece prin porţiunea laterală a arcadei dentare superioare.

Este situată la 2-3 mm înapoia bazei aripii externe a apofizei pterigoide, la 4 cm înăuntrul condilului temporal şi la 5,5 cm înapoia şi înăuntrul crestei zigomato-alveolare; poate fi proiectată la piele, cam în centrul

ariei delimitată: în sus de marginea inferioară a arcadei zigomatice şi în jos de scobitura sigmoidă mandibulară, profunzimea sa, la acest nivel, faţă de planul cutanat fiind de 4,5 cm.

Teritoriul anesteziat. Prin injecţia la trunchiul nervului mandibular se anesteziază:

- jumătatea respectivă a mandibulei, împreună cu dinţii şi parodonţiul;
- tegumentele buzei inferioare, regiunii bărbiei, porţiunii mijlocii a obrazului, regiunii parotidiene, temporale şi pavilionului urechii;
- mucoasa geniană, labială, lingurală şi a planşeului bucal.

Fiind de obicei prinsă şi rădăcina motorie, se obţine şi pareza cu relaxarea muşchilor mobilizatori ai mandibulei, a muşchiului peristafilin extern şi a muşchiului ciocanului.

Pentru anestezia tronculară bazală a nervului mandibular sînt folosite două căi de acces:

A. Calea externă (cutanată)

B. Calea bucală

A. Calea externă. Pe calea externă, nervul poate fi abordat astfel:

a/ pe cale laterală suprazigomatică

b/ pe calea laterală subzigomatică

c/ pe cale anterioară.

a/ Anestezia pe cale laterală suprazigomatică (Lindemann) - este mai rar folosită.

Tehnica. Inţepătura se face deasupra zigomei, imediat înaintea tuberculului zigomatic anterior.

Durecţia acului: direct înăuntru - transversal şi orizontal. La o adîncime de 2 cm se poate ajunge pe planul osos temporal; se retrage puţin acul şi se orientează uşor în jos, ajungîndu-se pe planul osos al aripii mari a sfenoidului, de-a lungul căruia acul este împins treptat în profunzime. La 5 cm acul loveşte aripa externă a apofizei pterigoide şi, în acest moment, se dă o uşoară direcţie înapoi spre a se ajunge în dreptul găurii ovale unde se lasă depozitul anestezic (fig.2.21.). Profunzimea injecţiei: 5 cm; dacă se pătrunde prea adînc se poate înţepa trompa lui Eustache, cu trecerea soluţiei în ureche şi cu riscul ca la retragerea acului să se producă o însămînţare septică a groapei zigomatice (fosei infratemporale).

b/ Anestezia pe cale laterală subzigomatică (Braun, Nivard, Cirszynski)

Acest procedeu este folosit în mod obişnuit, avînd indicaţii atît în operaţiile ample de chirurgie maxilofacială asupra etajului inferior al feţei, cît şi în practica stomatologică curentă, în cazurile cînd nu se poate face anestezia la spina Spix pe cale bucală. Dă bune rezultate îndeosebi în caz de trismus, deoarece sînt prinse şi ramurile motorii.

Tehnica. Inţepătura se face în dreptul incizurii sigmoide (fig.2.22).

Direcţia acului este orizontală, se trece prin incizura sigmoidă pătrunzîndu-se în partea superioară a fosei pterigomaxilare şi se merge pe faţa

inferioară a aripii mari a sfenoidului, pînă la o profunzime de 5 cm, ajungîndu-se în dreptul găurii ovale; aici se face depozitul anestezic. Este necesară o cantitate mai mare de soluţie anestezică - aproximativ 4-5 ml din cauza grosimii trunchiului nervos.

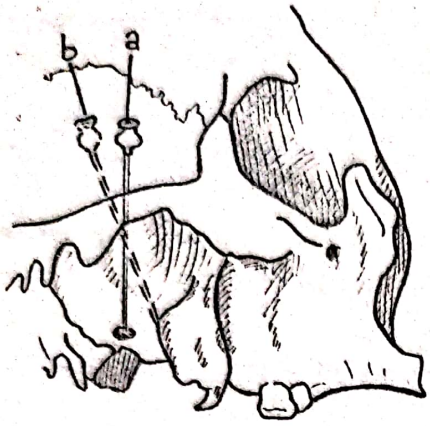

Fig.2.21.- Poziţia acului în anestezia tronculară bazală a n.mandibular pe cale suprazigomatică (procedeu Lindemann): a. corect; b. incorect - acul se propteşte în aripa pterigoidei.-

Fig.2.22.- Injecţia pentru anestezia tronculară bazală a n.mandibular pe cale subzigomatică.-

Dificultăţi. Se pot întîlni în unele cazuri două obstacole:

- la 2,5 cm adîncime, acul se propteşte în creasta sfenotemporală; este necesară o uşoară înclinare în jos, pentru ca acul să se angajeze de-a lungul aripii mari a sfenoidului;

- la 4,5 cm se poate cădea pe partea posterioară a aripii externe a apofizei pterigoidiene, la baza sa; vîrful acului se găseşte deci, în acest moment, la cîţiva milimetri înaintea găurii ovale; este suficient să fie retras puţin şi orientat mai înapoi, spre a ajunge în dreptul găurii ovale.

Accidente. In timpul injecţiei pe cale laterală, se pot înţepa artera maxilară internă, dacă se merge cu acul prea jos, precum şi plexul venos şi chiar artera meningee mică; pentru a le evita se va menţine acul cît mai orizontal, urmînd suprafaţa infratemporală; se va aspira înainte de injectarea soluţiei.

c/ Anestezia pe cale anterioară. Tehnica acestei anestezii este identică cu cea a anesteziei ganglionare a ganglionului Gasser şi va fi descrisă odată cu aceasta (vezi anestezia ganglionară).

B. Calea bucală a fost folosită de unii autori (Duchange, Françcois Barri) pentru anestezia nervului mandibular. Această tehnică nu a intrat însă în practica obişnuită.

IV. Anestezia concomitentă a nervului maxilar şi mandibular

Pe calea laterală subzigomatică se poate efectua în acelaşi timp anestezia nervului maxilar şi a nervului mandibular, deoarece gaura ovală şi rotundă mare se găsesc la o distanţă de aproximativ 1 cm una de alta, fiind despărţite de baza apofizei pterigoide.

Tehnica. Acul este introdus pe sub marginea inferioară a arcadei zigomatice la mijlocul acesteia, pînă ce se simte planul osos al aripii pterigoidiene (la 4,5 cm adîncime).

Se retrage puţin acul şi se împinge mai înapoi, ajungîndu-se în dreptul găurii ovale, unde se lasă depozitul anestezic pentru nervul mandibular; se retrage din nou acul şi se orientează înainte şi înăuntru ajungîndu-se în dreptul găurii rotunde, unde se face infiltraţia pentru nervul maxilar.

ANESTEZIILE TRONCULARE PERIFERICE

Anesteziile tronculare periferice sînt folosite curent în practica stomatologică şi se obţin prin injectarea soluţiei anestezice pe traiectul ramurilor nervilor maxilar, mandibular şi pe ramura supraorbitară a nervului oftalmic.

Tehnica acestor anestezii este în general simplă şi uşor de executat, prin faptul că locul de injectare poate fi stabilit cu precizie, în raport cu anumite repere care indică sediul şi traiectul nervului respectiv.

Anestezia nervului supraorbitar

Ramura terminală a nervului oftalmic iese din orbită prin gaura supraorbitară şi dă inervaţia tegumentelor frunţii şi pleoapei superioare.

Anestezia sa este folosită de obicei pentru operaţiile plastice ale regiunii sau pentru intervenţiile asupra sinusului frontal. De asemenea, în nevralgia de trigemen se pot practica infiltraţii medicamentoase ale acestei ramuri.

Tehnica. Locul de înţepătură: regiunea sprîncenoasă, imediat deasupra marginei osoase supraorbitare, în treimea sa internă.

Direcţia acului este uşor în jos şi în afară; imediat se cade într-o depresiune osoasă, unde se lasă depozitul anestezic.

Anestezia ramurilor nervului maxilar

1. Anestezia nervilor dentari (alveolari) supero-posteriori (anestezia "la tuberozitate")

Nervii dentari posteriori şi superiori se desprind înainte ca nervul maxilar să pătrundă în canalul suborbitar, printr-un trunchi comun, care apoi se ramifică în 3-4 filete subţiri; acestea pătrund în grosimea osului printr-o serie de orificii care se găsesc în 1/3 mijlocie a înălţimii tuberozităţii; nivelul lor variază în raport cu vîrsta, astfel la adulţii cu dentaţia integră sînt situate mai sus, pe cînd la bătrîni edentaţi sînt situate mai jos, din cauza resorbţiei procesului alveolar.

Anestezia se face pe cale cutanată sau pe cale bucală.

Calea cutanată. Este folosită mai rar şi anume atunci cînd accesul endobucal este dificil (trismus, supuraţii sau tumori vestibulare.

Tehnica: bolnavul ţine gura închisă. Se repereză prin palpare, malarul şi creasta zigomatoalveolară. Înţepătura se face în obraz, înaintea marginii anterioare a muşchiului maseter, sub unghiul inferior al malarului şi imediat înapoia crestei zigomatoalveolare; cu degetul se percepe jgheabul dintre cele două reliefuri osoase.

Scanned with OKEN Scanner

Este bine ca un alt deget să fie introdus endobucal, în şanţul vestibular, pentru a împiedica perforarea mucoasei şi pătrunderea acului prin cavitatea bucală.

Direcţia acului: înăuntru, în sus şi uşor înapoi, alunecîndu-se de-a lungul crestei osoase zigomato-alveolare.

La 2,5 cm se cade pe tuberozitate şi se merge păstrînd strict contactul cu osul, în sus şi înăuntru, pînă la o profunzime de 3,5-4 cm; pe măsură ce se progresează, se injectează, depozitul anestezic fiind făcut deci la diverse nivele, pe versantul postero-extern al tuberozităţii, pentru a prinde toate filetele nervoase, ce pătrund prin orificiile osoase etajate.

Calea endobucală. Este cea folosită curent în practică, în special pentru extracţii dentare şi operaţii asupra parodonţiului, procesului alveolar sau pulpectomii.

Tehnica. Bolnavul este aşezat cu capul uşor dat pe spate, cu gura întredeschisă şi nu larg deschisă, pentru că altfel, marginea anterioară a ramurii ascendente a mandibulei şi apofizei coronoide, venind mult înainte, proeminâ în vestibul şi împiedică accesul; obrazul rămîne relaxat, părţile moi labiogeniene sînt îndepărtate cu degetul mîinii stîngi - şi anume cu indexul - cînd se lucrează de partea dreaptă şi cu policele, cînd se lucrează pe partea stîngă; în acelaşi timp, pulpa degetului fixează reperul osos: creasta zigomatoalveolară.

Înţepătura se face în vestibul distal de creasta zigomatoalveolară, în mucoasa mobilă, la 1 cm deasupra marginii gingivale, în dreptul rădăcinii meziale a celui de al II-lea molar superior.

Direcţia acului este oblică în sus, înapoi şi înăuntru, făcînd un unghi de 45° cu planul de ocluzie, seringa fiind deci înclinată uşoar înafară; imediat ce s-a atins planul osos, se merge de-a lungul tuberozităţii, injectarea anesteziculuI făcîndu-se progresiv, continuu, începînd de la o profunzime de 2 cm pînă la 3 cm, spre a prinde toate filetele care pătrund în os la nivele diferite (fig.2.23). Este bine ca pe măsură ce se avansează, să se aspire cu seringa, spre a se controla dacă acul nu se află într-un vas sanguin, ştiind că aici plexul venos pterigoidian formează o reţea bogată. Cantitatea de anestezic necesară - 2-3 ml.Anestezia se instalează în 5-6 minute şi durează aproximativ o oră.

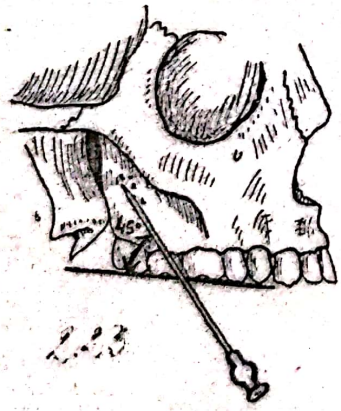

Fig.2.23.- Anestezia n.dentari supero-posteriori "la tuberozitate".-

Accidente. Hematomul. Dacă nu se păstrează contactul cu peretele tuberozităţii, se poate înţepa plexul venos pterigoidian; se produce un hematom care creşte pregresiv deformînd obrazul. Se va face imediat compresiunea obrazului sub osul molar, asociată cu o compresiune endobucală printr-un tampon aşezat în fornixul superior perituberozitar.

Teritoriul anesteziat: molarii superiori, osul alveolar şi gingia vestibulară respectivă, mucoasa sinusului maxilar. Uneori anestezia se extinde şi în regiunea premolarilor.

2. Anestezia nervului infraorbitar. Nervul infraorbitar este segmentul terminal al nervului maxilar; traversează printr-un canal sau jgheab podeaua orbitei şi iese prin gaura infraorbitară, nivel la care este abordat pentru anestezie (fig.2.24). Reperul principal, deci, în vederea executării unei tehnici corecte este gaura infraorbitară care este situată:

- la 8-10 mm sub marginea inferioară a orbitei;
- pe linia verticală ce coboară de la nivelul suturii maxilomalare, care la tineri se percepe ca o denivelare pe rebordul orbitar inferior, la locul de unire între cele 2/3 externe cu 1/3 internă a rebordului orbitar;
- pe linia verticală care trece în axul premolarului 2 superior.

Traiectul canalului infraorbitar este oblic, de sus în jos şi dinafară înăuntru şi uşor înainte, aşa încît dacă se introduc 2 ace în cele 2 canale infraorbitare, acestea iau o direcţie oblică în jos şi medial, încrucişîndu-se pe linia mediană între incisivii centrali superiori (fig.2.25).

Fig.2.24.- Poziţia acului la nivelul găurii infraorbitare.-

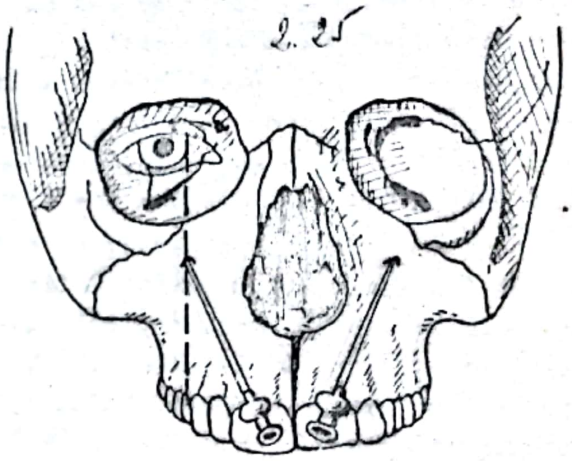

Fig.2.25.- Direcţia canalelor infraorbitare: acele se încrucişează pe linia mediană.-

Anestezia se practică pe cale cutanată - exobucală şi pe cale endobucală.

Calea cutanată. Se foloseşte îndeosebi în intervenţiile asupra părţilor moi labiogeniene sau în operaţiile dentoalveolare, atunci cînd accesul prin gură este împiedicat de procese patologice evolutive; de asemenea, această cale este preferată pentru injecţiile neurolizante în tratamentul nevralgiilor trigeminale, cu "zona trigger" localizată suborbitar.

Tehnica. Înţepătura se va face mai jos şi mai înăuntrul găurii infraorbitare şi anume în dreptul aripii nasului, la 1/2 cm în afara şanţului nazogenian. Se foloseşte un ac subţire de 5 cm lungime.

Direcţia acului este oblică în sus, înapoi şi uşor în afară şi după ce se ajunge pe os, se merge păstrînd contactul cu osul, pînă se cade pe gaura infraorbitară; în momentul în care s-a pătruns în canal, bolnavul acuză o

Teritoriul anestezlat: molarii superiori, osul alveolar şi gingia vestibulară respectivă, mucoasa sinusului maxilar. Uneori anestezia se extinde şi în regiunea premolarilor.

2. Anestezia nervului infraorbitar. Nervul infraorbitar este segmentul terminal al nervului maxilar; traversează printr-un canal sau jgheab podeaua orbitei şi iese prin gaura infraorbitară, nivel la care este abordat pentru anestezie (fig.2.24). Reperul principal, deci, în vederea executării unei tehnici corecte este gaura infraorbitară care este situată:

- la 8-10 mm sub marginea inferioară a orbitei;
- pe linia verticală ce coboară de la nivelul suturii maxilomalare, care la tineri se percepe ca o denivelare pe rebordul orbitar inferior, la locul de unire între cele 2/3 externe cu 1/3 internă a rebordului orbitar;
- pe linia verticală care trece în axul premolarului 2 superior.

Traiectul canalului infraorbitar este oblic, de sus în jos şi dinafară înăuntru şi uşor înainte, aşa încît dacă se introduc 2 ace în cele 2 canale infraorbitare, acestea iau o direcţie oblică în jos şi medial, încrucişîndu-se pe linia mediană între incisivii centrali superiori (fig.2.25).

Fig.2.24.- Poziţia acului la nivelul găurii infraorbitare.-

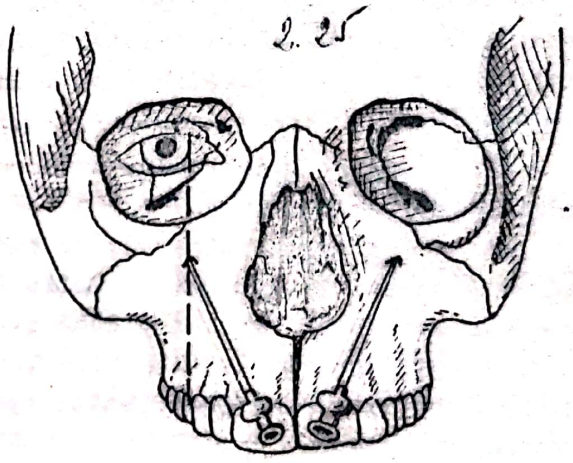

Fig.2.25.- Direcţia canalelor infraorbitare: acele se încrucişează pe linia mediană.-

Anestezia se practică pe cale cutanată - exobucală şi pe cale endobucală.

Calea cutanată. Se foloseşte îndeosebi în intervenţiile asupra părţilor moi labiogeniene sau în operaţiile dentoalveolare, atunci cînd accesul prin gură este împiedicat de procese patologice evolutive; de asemenea, această cale este preferată pentru injecţiile neurolizante în tratamantul nevralgiilor trigeminale, cu "zona trigger" localizată suborbitar.

Tehnica. Înţepătura se va face mai jos şi mai înăuntrul găurii infraorbitare şi anume în dreptul aripii nasului, la 1/2 cm în afara şanţului nazogenian. Se foloseşte un ac subţire de 5 cm lungime.

Direcţia acului este oblică în sus, înapoi şi uşor în afară şi după ce se ajunge pe os, se merge păstrînd contactul cu osul, pînă se cade pe gaura infraorbitară; în momentul în care s-a pătruns în canal, bolnavul acuză o

senzaţie dureroasă în dinţii frontali, iar acul pare că este aspirat şi devine fix, nemaiputînd fi deplasat lateral. Nu se merge prea adînc în canal, ci cel mult 0,5-1 cm spre a nu leza nervii. Pentru a evita pătrunderea acului în orbită este bine să se insinueze degetul index pe podeaua orbitei împingînd în sus şi înafară globul ocular, controlînd astfel pătrunderea greşită a acului şi lezarea globului ocular (fig.2.26).

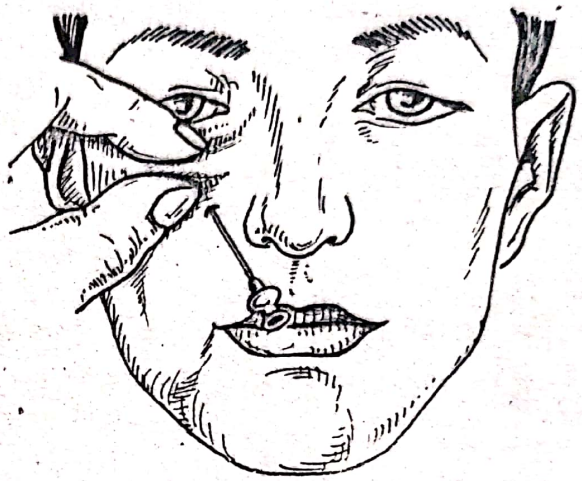

Fig.2.26.- Anestezia n.infraorbitar pe cale cutanată: punctul de înţepătură şi fixarea reperelor.-

Calea endobucală. Este cea folosită în mod obişnuit în practica stomatologică de cabinet.

Tehnica. Bolnavul, cu capul uşor înclinat pe spate, ţine arcadele dentare apropiate sau foarte puţin întredeschise, fără ca părţile moi labiogeniene să fie în tensiune. Buza şi obrazul sînt îndepărtate cu policele mîinii stîngi, descoperindu-se bine vestibulul superior şi reperînd totodată şi punctul de introducerea a acului, pe cînd indexul este aplicat pe rebordul orbitar inferior.

Locul şi înţepătura: în fosa canină, în mucoasa mobilă, imediat înafara şi deasupra vîrfului rădăcinii caninului.

Direcţia acului este în sus, înapoi şi înafară, în timp ce seringa se află în poziţie oblică în jos şi înainte, spre incisivii inferiori. Se traversează părţile moi pînă la contactul cu osul şi apoi se merge de-a lungul fosei canine, la o profunzime de 2,5 cm căzîndu-se în gaura infraorbitară. Cu degetul,exobucal ce fixează reperul cutanat al găurii suborbitare, se poate percepe acul în momentul în care a ajuns la nivelul găurii; uneori este nevoie să se tatoneze cu acul pe suprafaţa osului pînă cînd se găseşte gaura infraorbitară.

Teritoriul anesteziat: osul alveolar şi dinţii de la premolari înainte, mucoasa gingivovestibulară respectivă, părţile moi suborbitare, peretele anterior al sinusului maxilar, jumătatea corespunzătoare a buzei superioare, aripa nasului şi pleoapa inferioară; de asemenea, în parte, mucoasa sinusală.

Dificultăţi şi eşecuri. Uneori deschiderea găurii infraorbitare este foarte îngustă, orientată anormal sau mascată de o mică proeminenţă osoasă, aşa încît accesul cu acul este imposibil; alteori ramurile terminale ale

nervului infraorbitar pot ieşi prin mai multe orificii mici. In aceste cazuri, anestezia obţinută este incompletă, limitată doar la părţile moi.

Accidentele sînt legate de pătrunderea acului în orbită şi se datoresc înţepăturii sau infiltraţiei anestezice a elementelor intraorbitare; se pot produce hemoragii, hematoame, echimoze, diplopie sau alte tulburări de vedere, uneori persistente.

3. Anestezia nervului palatin mare (anterior)

Nervul palatin mare coboară prin canalul pterigopalatin şi iese în bolta palatină prin gaura palatină mare sau posterioară; anestezia sa se practică la nivelul acestei găuri, care este localizată în raport cu următoarele repere:

- în dreptul ultimului molar, la 1 cm deasupra coletului dintelui;
- la 0,5 cm înaintea marginii posterioare a bolţii osoase, în unghiul diedru format de creasta alveolară cu lama orizontală a osului palatin;
- la 1 cm înaintea cîrligului aripii interne a apofizei pterigoide.

Gaura palatină mare priveşte în jos şi înainte, fiind deci orientată pe direcţia canalului pterigopalatin. In dreptul său, mucoasa se înfundă în pîlnie, oferind o indicaţie utilă pentru anestezie.

Tehnica. Bolnavul ţine gura larg deschisă, capul fiind înclinat pe spate.

Locul de înţepătură: în şanţul palatinal, în dreptul molarului II, deci puţin înaintea găurii localizate prin reperele de mai sus (fig.2.27).

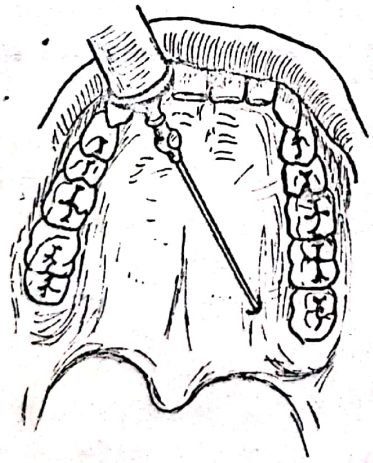

Fig.2.27.- Anestezia n.palatin mare la gaura palatină mare.-

Direcţia acului: în sus, înapoi şi uşor înafară. Pătrunderea cu acul în canalul pterigopalatin este uşoară dacă se respectă reperele amintite, dar nu totdeauna este nevoie să se pătrundă chiar în canal, injecţia făcîndu-se sub mucoasă la adîncime de 3 - 4 mm în dreptul gurii palatine; introducerea şi difuzarea soluţiei anestezice este mult uşurată, deoarece aici există un ţesut celular lax mai abundent. Anestezia se instalează rapid, în 1-2 minute, durata fiind de 30-40 minute.

Teritoriul anesteziat: fibromucoasa palatină în dreptul molarilor şi premolarilor.

Accidente: prin înţeparea vaselor palatine se poate provoca o hemoragie relativ abundentă la punctul de înţepătură sau un hematom submucos. Compresiunea cu degetul, timp de cîteva minute este de regulă suficientă pentru a opri sîngerarea;

- injectarea brutală, sub presiune exagerată a unei cantităţi prea mari de soluţie poate decola periosteomucoasa cu riscul de necroză.

4. Anestezia nervului nazopalatin

Nervul nazopalatin, una din ramurile terminale ale nervului pterigopalatin, asigură sensibilitatea fibromucoasei palatine în 1/3 anterioară, înaintea caninilor.

Anestezia sa este indicată în asociere cu anestezia plexală (vestibulară) sau tronculară la nervii infraorbitari, pentru intervenţii în regiunea grupului dinţilor frontali superiori, deoarece uneori nervii nazopalatini au anastomoze cu filetele nervoase dentare anterioare şi superioare. Anestezia poate fi făcută pe cale endobucală sau pe cale nazală.

Calea endobucală. Este cea folosită curent în practică, injecţia făcîndu-se la nivelul găurii incisive care se găseşte în porţiunea anterioară a bolţii palatine, pe linia mediană între incisivii centrali superiori, la cca 1 cm înapoia şi deasupra coletului dinţilor, fiind acoperită de papila incisivă care reprezintă principalul reper pentru anestezie.

Tehnica: bolnavul ţine gura larg deschisă, cu capul dat pe spate, fotoliul dentar fiind ridicat.

Locul de înţepătură: pe marginea papilei incisive, la 0,5-1 cm înapoia şi deasupra marginii gingivale (fig.2.28). Avînd în vedere orientarea uşor oblică a canalelor nazopalatine, introducerea acului trebuie făcută de

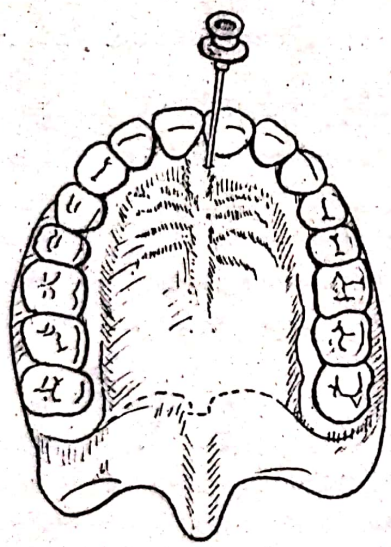

Fig.2.28.- Anestezia n.nazopalatin la gaura incisivă.-

partea opusă şi anume: pentru a pătrunde în canalul stîng, punctul de înţepătură va fi pe marginea dreaptă a papilei, iar pentru partea dreaptă, pe marginea stîngă a papilei. Se va evita înţeparea directă în papila incisivă, care este foarte dureroasă. După ce s-a pătruns în mucoasă, se injectează cîteva picături de soluţie, spre a anestezia papila.

Direcţia acului: în sus, înapoi şi uşor înafară, paralel cu axul incisivului central respectiv. Trebuie să se pătrundă chiar în canal şi de aceea se va utiliza un ac fin, subţire şi cu bizou scurt.

In momentul în care s-a pătruns în canal, se simte că acul devine fix şi poate fi împins foarte uşor. Adîncimea la care se face injecţia este 0,5 cm de la pătrundere în canal; dacă se merge mai mult, se poate trece cu acul în fosa nazală. Este necesară o cantitate mică de soluţie anestezică - în medie 0,3 ml. In intervenţii asupra incisivilor centrali anestezia trebuie făcută bilateral.

Calea nazală este mult mai rar folosită şi este impusă de prezenţa unui proces supurativ sau tumoral care împiedică accesul la gaura incisivă. Sînt practicate două procedee:

- procedeul Escat - care utilizează un tampon îmbibat în soluţie de Cocaină 10 % sau Xilină 5-10 % care se aplică pe podeaua fosei nazale la cca 2 cm înapoia pragului narinar în imediata apropiere a septului nazal. Substanţa anestezică difuzează prin mucoasa nazală acţionînd asupra nervului nazopalatin, care la acest nivel este situat sub mucoasă înainte de a se angaja în canalul nazopalatin;

- procedeul Hoffer - cu un ac subţire se înţeapă (cu o direcţie aproape verticală), în planşeul fosei nazale în imediata apropiere a septului nazal la 1,5-2 cm înapoia pragului narinar. Se dă acului o direcţie în jos şi înăuntru pe o distanţă de 3-4 mm, injectîndu-se cca 0,5 ml soluţie anestezică.

Anestezia ramurilor nervului mandibular

1. Anestezia nervului alveolar inferior. Nervul dentar inferior (nervul alveolar inferior) ia naştere din trunchiul posterior al nervului mandibular la 0,4-0,5 cm sub gaura ovală.

Anestezia acestui nerv este una dintre cele mai frecvent folosite în practica stomatologică curentă, avînd indicaţii foarte largi în toate intervenţiile chirurgicale asupra mandibulei şi, în primul rînd, în extracţiile dentare. S-au preconizat numeroase tehnici de anestezie pe cale exo- şi endobucală, care trebuie alese în raport cu situaţia clinică şi cu operaţia de efectuat.

Calea endobucală (anestezia "la spina Spix")

Tehnica: bolnavul, aşezat pe fotoliu, cu capul drept sau uşor dat pe spate, ţine gura larg deschisă, astfel încît să fie bine expusă regiunea retromolară. Se apreciază reperele:

- planul de ocluzie al molarilor inferiori;

- creasta temporală situată înăuntrul şi înapoia marginii anterioare a ramurii ascendente;

- plica pterigomandibulară.

Locul de înţepătură: între creasta temporală şi plica pterigomandibulară, la 1 cm deasupra planului de ocluzie al molarilor inferiori. Acest punct este fixat cu pulpa degetului index al mîinii stîngi (cînd se face anestezia de partea dreaptă) sau cu policele stîng (cînd se face anestezia de partea stîngă), operatorul trecînd braţul stîng în jurul capului bolnavului.

Direcţia acului va fi la început aproape sagitală dinainte-înapoi, pînă se atinge osul înapoia crestei temporale, corpul seringii rămînînd paralel cu arcada dentară; acul este împins apoi de-a lungul feţei interne a ramurii ascendente, păstrînd în permanenţă contactul cu osul; pe măsură ce se merge înapoi, datorită oblicităţii ramurii ascendente, direcţia acului se modifică, orientîndu-se uşor înafară, astfel încît seringa se deplasează spre linia mediană, putînd ajunge chiar de partea opusă a arcadei, în dreptul ca-

ninului sau premolarilor, în raport cu înclinarea faţă de planul sagital, a ramurii ascendente, variabilă de la individ la individ (fig.2.29).

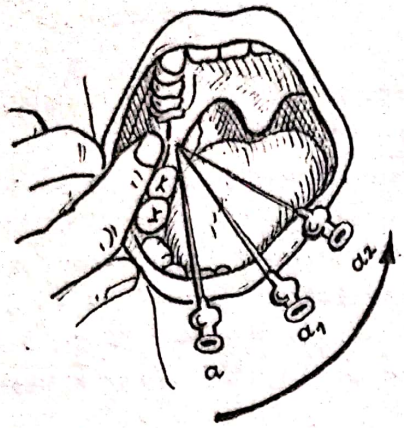

Fig.2.29.- Anestezia la spina Spix: poziţiile pe care le ia acul în raport cu oblicitatea variabilă a ramului ascendent.-

Adîncimea depozitului anestezic: injectarea anesteziculuí se începe imediat ce s-a atins osul şi se continuă la 1,5-2 cm profunzime; astfel de prinde întîi nervul lingual (la 1 cm profunzime) şi apoi nervul alveolar inferior, care este mai posterior.

Anestezia se instalează în 5-10 minute.

Dificultăţi. Anumite anomalii şi varietăţi individuale în configuraţia anatomică a structurilor locale, poate determina dificultăţi în efectuarea corectă a tehnicii, aşa încît depozitul anestezic nu este făcut la nivelul nervului şi de aceea, anestezia nu se instalează; iată situaţiile întîlnite mai frecvent:

a/ înclinarea variabilă a ramurii ascendente: prea oblică, sau din contră, paralelă cu planul sagital;

b/ variaţii de formă şi dimensiuni ale spinei Spix;

c/ variaţii în lăţimea ramurii ascendente;

d/ situaţia găurii mandibulare, care la copii este mai jos decît la adulţi, iar la bătrîni edentaţi nu poate fi corect localizată din cauza lipsei reperului dat de faţa ocluzală a molarilor. In aceste cazuri, tehnica trebuie adaptată situaţiei anatomice respective.

Accidente. In timpul pătrunderii acului pot fi înţepate vasele dentare care merg prin spaţiul pterigomandibular împreună cu nervul. In afară de lipsa instalării anesteziei, se pot produce tulburări prin pătrunderea directă în curentul sanguin a substanţelor anestezice: paloare, palpitaţii, leşin.

Se evită prin aspiraţie de control înainte de a se injecta soluţia.

Dacă injecţia se face înăuntrul plicii pterigomandibulare, se pătrunde în peretele faringelui; anestezia nu se instalează şi se produce o tumefacţie, uneori voluminoasă a regiunii pilierilor palatini, bolnavii acuzînd jenă în deglutiţie.

Dacă se merge prea înapoi, profund, se infiltrează loja parotidiană, prinzîndu-se nervul facial - cu paralizia pasageră a muşchilor feţei de partea respectivă; de asemenea, există riscul înţepării venei faciale posterioare şi se citează chiar cazuri de înţepare a carotidei externe.

Dacă se înţeapă mult înafară, acul întîlneşte osul între creasta temporală şi marginea anterioară a ramului ascendent. In această situaţie, i se dă acului o direcţie către înăuntru, după care se revine către os şi în contact cu acesta se împinge acul pînă la profunzimea necesară.

In cazul în care înţepătura se face prea sus faţă de planul de ocluzie, anestezia nervului alveolar inferior nu se instalează în schimb poate fi anesteziat nervul auriculotemporal.

Ruperea acului: se întîmplă atunci cînd se utilizează ace prea subţiri sau vechi, ruginite; este favorizată de deschiderea exagerată a gurii în timpul injecţiei şi se datorează intrării în tensiune a ligamentului pterigomandibular care apasă brusc pe ac. Acest accident se poate produce şi datorită unor manopere inadecvate, de schimbare bruscă a direcţiei acului sau a unor mişcări intempestive, imprevizibile a capului făcută de bolnav.

Calea exobucală. Se foloseşte în cazurile în care accesul pe cale endobucală este împiedicat de trismus, supuraţii, tumori etc.

Anestezia poate fi obţinută prin una din următoarele căi:

a/ calea submandibulară;

b/ calea retromandibulară;

a/ Calea submandibulară (Cirzinski-Nivard)

Tehnica: Capul bolnavului va fi mult înclinat şi rotat de partea opusă, spre a se degaja regiunea submandibulară şi a se evidenţia cît mai bine reliefuI osos al ramurii orizontale şi unghiului mandibular.

Locul de înţepătură: sub marginea inferioară a mandibulei şi la 1,5 cm (un lat de deget) înaintea marginii posterioare (fig.2.30). In momentul introducerii acului, părţile moi vor fi imobilizate prin presiune cu degetul, fixîndu-se astfel punctul de înţepătură.

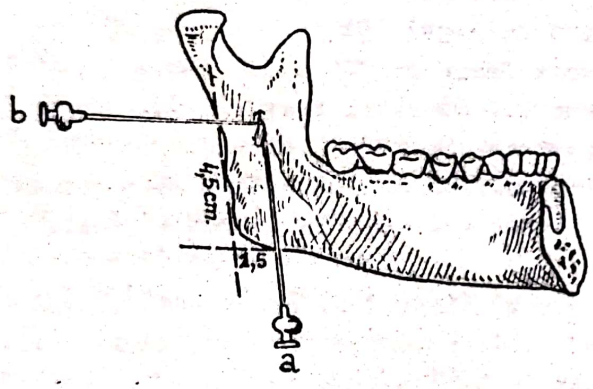

Fig.2.30.- Direcţie şi profunzimea acelor în anesteziile la gaura mandibulară pe cale submandibulară (a) şi retromandibulară (b).-

Direcţia acului: acul lung de 8 cm este introdus de jos în sus, traversînd părţile moi, pînă se ajunge pe planul osos al marginii inferioare a mandibulei, pe versantul său intern; se trece prin inserţia inferioară a muşchiului pterigoidian intern, menţinînd direcţia acului în sus, vertical, de-a lungul feţei interne a ramurii ascendente şi păstrînd permanent contactul cu osul; acul va fi paralel cu marginea posterioară a ramurii ascendente şi la aproximativ 1,5 cm anterior de aceasta.

Adîncimea injecţiei: trebuie să se meargă mai sus de spina Spix şi anume la 4-4,5 cm spre a putea fi anesteziat nervul dentar inferior, înainte de a se angaja în gaura mandibulară.

La 5 cm adîncime se atinge nervul lingual iar la 6 cm nervul bucal.

Dificultăţi: uneori rugozităţile osoase de pe faţa internă a unghiului mandibular, în zona de inserţie a muşchiului pterigoidian intern, sînt deosebit de dezvoltate şi creează un obstacol în calea acului; pentru a le ocoli, se va face punctia mai înăuntrul marginii inferioare, tatonîndu-se din aproape în aproape, pe măsură ce se merge în sus.

b/ Calea retromandibulară (Sicher)

Tehnica: capul bolnavului va fi întors uşor de partea opusă.

Înţepătura se face sub lobulul urechii, la jumătatea distanţei dintre rădăcina longitudinală a zigomei şi gonion, imediat înapoia marginii

posterioare a ramurii ascendente; este necesară fixarea părţilor moi în momentul injecţiei, prin presiunea cu pulpa degetului, marcîndu-se în acelaşi timp şi punctul de înţepătură.

Direcţia acului: orizontală, direct înainte pînă se ajunge pe os şi apoi uşor înăuntru, păstrînd tot timpul contactul cu faţa internă a ramurii ascendente. Injectarea anesteziculului se face la adîncimea de 2,5 cm; la bolnavii cu stratul de părţi moi mai abundent, acul trebuie împins pe 3 cm şi uneori chiar pe 4 cm. Acest procedeu este dificil de folosit la bolnavii obezi şi la cei care prezintă hipertrofii parotidiene, întrucît practic acul trebuie să traverseze glanda.

Accidente: dacă nu se respectă exact tehnica, acul poate provoca leziuni ale nervului facial, arterei carotide externe sau venei jugulare.

Teritoriul anesteziat. Prin injecţia la spina lui Spix, pe căile endo- şi exobucale descrise, se obţine anestezia osului, dinţilor şi parodonţiului jumătăţii respective a mandibulei, anestezia mucoasei gingivovestibulare în porţiunea antero-laterală (în regiunea premolari, canini, incisivi), anestezia jumătăţii respective a buzei inferioare şi bărbiei. De asemenea, în afară de nervul dentar inferior este prins de regulă şi nervul lingual, cu anestezia jumătăţii corespunzătoare a limbii înaintea "V"-ului lingual, mucoasei planşeului bucal şi mucoasei versantului bucal al crestei alveolare. Pentru anestezia dinţilor incisivi inferiori care primesc inervaţia din filete rezultate prin anastomoza nervilor incisivi de ambele părţi, este nevoie ca injecţia să se facă bilateral sau să se asocieze cu o infiltraţie locală (plexală).

2. Anestezia nervului lingual. Nervul lingual se desprinde din trunchiul posterior al nervului mandibular în partea superioară a spaţiului pterigomandibular şi coboară depărtîndu-se treptat de nervul alveolar inferior, astfel încît în dreptul spinei Spix distanţa între ei este de aproximativ 1 cm. Dă sensibilitatea mucoasei planşeului bucal şi a mucoasei gingivale de pe versantul lingual, precum şi a feţei ventrale, a marginilor şi a feţei dorsale a limbii înaintea "V"-ului lingual.

Nervul lingual se anesteziază în mod obişnuit odată cu nervul dentar inferior, prin procedeele descrise (vezi anesteziile tronculare ale nervului alveolar inferior) avînd grijă ca anesteziculul să fie depus şi în jurul său şi anume:

- în anestezia la spina Spix pe cale endobucală, la 1-1,5 cm profunzime (deci înainte de a se ajunge la gaura mandibulară); este procedeul folosit în mod obişnuit în extracţia dentară;

- în anestezia pe cale subangulomandibulară - acul va fi împins mai sus - la o profunzime de 5 cm (deci la 1 cm deasupra găurii mandibulare);

- în anestezia pe cale retromandibulară - acul va fi împins anterior la 4 cm (şi chiar mai mult - 4,5-5 cm în raport cu grosimea părţilor moi) pentru a se ajunge la 1 cm înaintea găurii mandibulare.

De asemenea, o analgezie scurtă şi nu suficient de profundă a teritoriului nervului lingual poate fi obţinută prin inhibiţie transmucoasă cu aju-

torul unui tampon cu Cocaină 10 % sau Xilină 5 %, aplicat în şanţul paralingual în dreptul ultimului molar, acolo unde nervul este acoperit doar de mucoasă.

Anestezia separată a trunchiului nervului lingual este indicată în intervenţiile asupra planşeului bucal (ranulă, chisturi dermoide, ablaţia calculilor din canalul Warthon etc), precum şi în intervenţiile pe limbă. Pentru anestezia porţiunii mediane a planşeului şi pentru intervenţiile asupra limbii este necesară anestezia bilaterală.

Anestezia nervului lingual în şanţul mandibulolingual

Tehnica: pentru a expune bine această zonă, bolnavul va deschide larg gura, limba fiind împinsă înăuntru (medial), cu oglinda bucală sau cu degetul ce marchează locul de injecţie.

Reperul principal este unghiul intern al mandibulei şi ultimul molar.

Punctul de înţepătură: în dreptul ultimului molar, înaintea şi înăuntrul unghiului intern al mandibulei, în şanţul mandibulolingual, la jumătatea distanţei între gingie şi baza limbii, aici nervul pătrunde în planşeu şi este deosebit de superficial. Acul este orientat înapoi şi uşor înafară, spre os; după traversarea mucoasei se începe injectarea anesteziculuі, mergîndu-se progresiv la o adîncime de 1 cm; este suficientă o cantitate mică de anestezic: 1,2-2 ml soluţie 2 %.

Tehnica Dan Theodorescu. Pentru anestezia mucoasei porţiunii anterioare a planşeului bucal şi a mucoasei gingivale de pe versantul lingual în regiunea dinţilor frontali, Dan Theodorescu recomandă următoarea tehnică: bolnavul fiind cu gura deschisă, se va pune în evidenţă şanţul paralingual prin împingerea limbii spre linia mediană.

Punctul de înţepătură - în dreptul caninului sau primului premolar, în unghiul unde mucoasa gingivală se răsfrînge pe planşeu; cu un ac subţire, orientat în jos şi uşor înafară, spre os, se traversează mucoasa, pătrunzîndu-se în profunzime pe aproximativ 0,5 cm, unde se injectează soluţia anestezică (1,5 ml soluţie 1-2 %). Injecţia va fi efectuată de ambele părţi.

3. Anestezia nervului mentonier şi incisiv (anestezia la gaura mentonieră)

Nervii mentonier şi incisiv sînt ramurile terminale ale nervului alveolar inferior. Nervul mentonier iese prin gaura mentonieră împreună cu vasele şi îşi trimite filetele la mucoasa labiogingivală, la pielea bărbiei şi jumătăţii respective a buzei inferioare. Nervul incisiv îşi continuă traiectul intraosos spre simfiza mentonieră, dînd inervaţia dinţilor canini, incisivi şi parodonţiului respectiv.

Anestezia acestor nervi este indicată pentru intervenţiile dentoalveolare şi asupra părţilor moi labiomentoniere, în cazurile cînd accesul la spina lui Spix este împiedicat de un proces patologic oarecare, precum şi în vederea completării unei anestezii la gaura mandibulară de partea opusă.

De asemenea, în nevralgiile trigeminale cu zona "trigger" în acest teritoriu, infiltraţiile pot fi făcute prin gaura mentonieră.

Scanned with OKEN Scanner

Orificiul mentonier se găseşte pe faţa externă a corpului mandibular, la jumătatea înălţimii acestuia, între şi sub rădăcinile premolarilor inferiori. El mai poate fi reperat la jumătatea distanţei dintre marginea anterioară a muşchiului maseter şi linia mediană a mentonului. La edentaţi, în urma rezorbţiei crestei alveolare, orificiul mentonier se găseşte mai aproape de creasta alveolară, iar în atrofiile marcate chiar pe coama crestei alveolare.

Anestezia se practică pe cale endobucală şi pe cale exobucală.

Calea endobucală. Bolnavul ţine arcadele dentare apropiate sau uşor întredeschise, buza inferioară şi părţile moi ale obrazului sînt îndepărtate cu policele mîinii stîngi, celelalte degete cuprinzînd marginea inferioară a mandibulei; se expune astfel vestibulul inferior şi se fixează mandibula.

Intepătura - în vestibulul inferior în mucoasa mobilă, în dreptul rădăcinii meziale a primului molar inferior.

Direcţia acului: oblică în jos, înăuntru şi înainte, făcînd un unghi de 15°-20° cu axul premolarului 2, căpătînd astfel înclinarea corespunzătoare orientării canalului mentonier care priveşte în sus, înapoi şi înafară (fig. 2.31). Imediat după traversarea mucoasei se atinge planul osos şi prin tatonare, se cade în gaura mentonieră; în momentul în care se angajează în canal, acul devine fix, bolnavul acuzînd o fulguraţie în dinţii incisivi; în acest moment se injectează soluţia anestezică (0,5-1 ml soluţie 1-2 %). Pentru a prinde nervul incisiv, se împinge acul în interiorul canalului pe încă 4-5 mm şi se injectează încă 0,5 ml de anestezic.

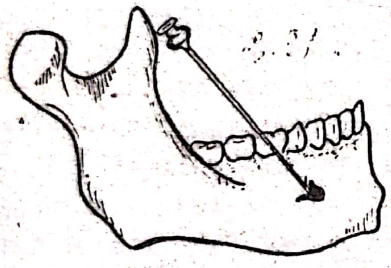

Fig.2.31.- Anestezia la gaura mentonieră: acul marchează direcţia canalului.-

Calea exobucală. Poate fi practicată mai uşor îndeosebi în intervenţiile asupra părţilor moi labiomentoniere (extirpare de tumori mici, corectări plastice, sutura plăgilor etc).

Tehnica: bolnavul este aşezat cu capul uşor rotat de partea opusă. Cu degetul se marchează în obraz sediul găurii mentoniere în raport cu reperele enunţate.

Intepătura va fi făcută în obraz, înapoia şi deasupra găurii şi anume la aproximativ 2 cm de comisura bucală; se dă acului o direcţie în jos, înăuntru şi înainte; după traversarea părţilor moi, este atins osul şi prin tatonare se cade pe gaura mentonieră, pătrunzîndu-se în canal 0,5-1 cm.

Teritoriul anesteziat. Jumătatea respectivă a buzei inferioare şi a regiunii bărbiei, osul, dinţii şi parodonţiul (în zona incisivi-canini), precum şi mucoasa gingivovestibulară respectivă. Pentru incisivii centrali este necesară anestezia bilaterală, din cauza anastomozelor..

4. Anestezia nervului bucal

Nervul bucal este unul din ramurile terminale ale nervului temporobucal; nervul încrucişează marginea anterioară a apofizei coronoide la baza sa şi se bifurcă într-o ramură internă care traversează buccinatorul dinstribuin-

du-se la mucoasa jugală şi gingia vestibulară din dreptul molarilor şi o ramură externă ce inervează pielea obrazului şi regiunii labiocomisurale.

Anestezia nervului bucal este indicată pentru intervenţiile asupra părţilor moi ale obrazului, iar în practica stomatologică curentă, ca o anestezie de completare pentru mucoasa gingivovestibulară în extracţiile molarilor inferiori (în asociere cu o anestezie tronculară periferică la spina Spix).

Anestezia se practică pe cale endobucală şi pe cale exobucală.

Calea endobucală

Tehnica: bolnavul ţine gura larg deschisă; cu policele stîng se repereză marginea anterioară a ramurii ascendente, la baza apofizei coronoide, care se percepe ca o creastă prin grosimea mucoasei.

Înţepătura se face în mucoasă, în punctul unde marginea osoasă este întretăiată de planul de ocluzie al molarilor superiori (fig.2.32). Un alt reper este dat de orificiul canalului Stenon: la 1 cm înapoia şi dedesubtul său.

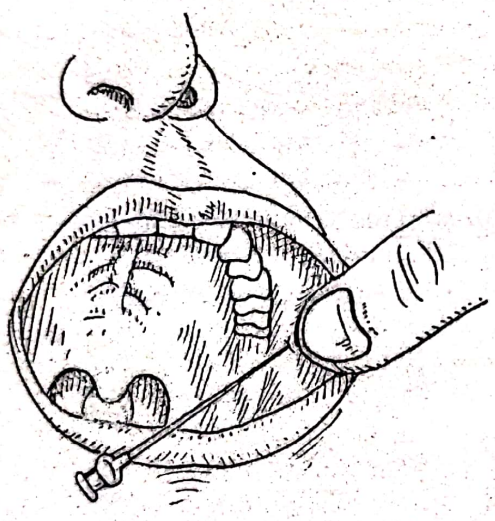

Fig.2.32.- Anestezia n.bucal pe cale endobucală.-

Direcţia acului: acul va fi ţinut în poziţie orizontală, îndreptat dinainte-înapoi şi dinăuntru- înafară; se străbate mucoasa şi muşchiul bucinator şi se ajunge pe marginea osoasă unde se lasă depozitul de anestezic în părţile moi, fără să se înţepe periostul.

Calea exobucală

Tehnica: bolnavul este aşezat cu capul uşor rotat de partea opusă, recomandîndu-se să nu contracte muşchii închizători. Se repereză baza apofizei coronoide, palpînd cu degetul prin grosimea părţilor moi ale obrazului; înţepătura se face în obraz, la 2 cm sub arcada zigomatică, mergînd direct dinafară-înăuntru, pînă se cade pe os (marginea anterioară a ramurii ascendente); depozitul anestezic se injectează în dreptul şi înăuntrul crestei osoase. Pentru a se evita perforarea mucoasei bucale, se va introduce un deget pe faţa internă a obrazului, apreciind astfel profunzimea pînă la care trebuie împins acul.

Teritoriul anesteziat: mucoasa gingivală şi vestibulară în dreptul premolarilor şi molarilor, uneori chiar de la canin la molarul de minte;

mucoasa obrazului, pielea obrazului şi uneori pielea treimii comisurale a buzelor superioară şi inferioară.

Pentru intervenţiile dentoalveolare curente şi pentru extracţia dentară se recurge cu totul excepţional la anestezia tronculară a nervului bucal prin tehnicile descrise; în aceste cazuri este suficientă o simplă infiltraţie locală în mucoasa mobilă din dreptul dintelui, obţinîndu-se astfel o anestezie eficientă a gingiei în completarea anesteziei nervilor dentari.

5. Infiltraţia nervului maseterin

Nervul maseterin - nerv motor - este una din ramurile terminale ale nervului temporomaseterin.

Infiltraţia sa este indicată pentru a învinge un trismus dat prin contractura muşchiului maseter care împiedică accesul în vederea executării unei alte anestezii sau a intervenţiilor în cavitatea bucală.

Tehnica: infiltraţia se efectuează la nivelul incizurii sigmoide (procedeul lui Bercher) (fig.2.33). Se repereză prin palpare înaintea tragusului, marginea inferioară a arcadei zigomatice sub care se simte depresiunea precondiliană; înţepătura se face sub arcada zigomatică în contact cu osul, imediat înaintea tuberculului zigomatic anterior, acul fiind ţinut perpendicular pe planul cutanat şi avînd o direcţie net transversală dinafară-înăuntru. Injectarea anesteziculului se începe de îndată ce s-a pătruns în muşchiul maseter, la 0,5-1 cm în raport cu grosimea părţilor moi şi se continuă în straturi pînă la o adîncime de 2,5 cm; se introduc 2-3 ml soluţie 0,5-1 %.

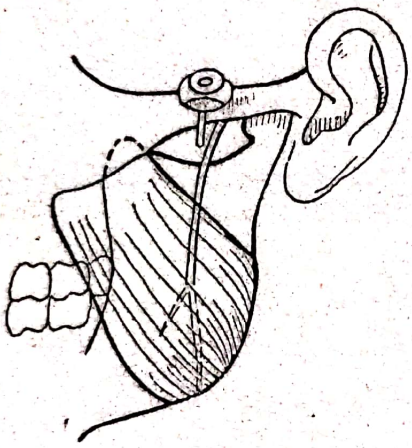

Fig.2.33.- Infiltraţia n.maseterin.-

In caz de trismus puternic, pentru a prinde şi nervii temporali, infiltratul anestezic va fi continuat mai profund, injectîndu-se la o adîncime de 3-3,5 cm (traversînd prin incizura sigmoidă).

Anestezia mai multor nervi prin aceeaşi injecţie (anestezia simultană)

Pentru operaţiile mai ample asupra părţilor moi şi oaselor maxilare, s-au pus la punct procedee prin care se obţine anestezia tronculară a mai multor ramuri nervoase, variate ca origine şi traiect anatomic, în acelaşi timp

printr-o singură injecţie. Acest deziderat se poate realiza şi prin tehnicile obişnuite, cu anumite adaptări aşa cum a fost amintit deja (de exemplu, anestezia nervului dentar inferior, bucal şi lingual pe cale endobucală sau submandibulară).

Alte procedee

a/ Procedeul lui Veisbrem: anestezia simultană a nervilor dentar inferior, lingual şi bucal, la tuberozitatea mandibulară

Nervii alveolar inferior, lingual şi bucal se găsesc foarte aproape unul de altul în dreptul proeminenţei osoase (tuberozitatea mandibulară) situată pe faţa internă a ramurii ascendente, cam la jumătatea distanţei între spina lui Spix şi incizura sigmoidă, puţin înaintea şi deasupra acesteia. La acest nivel se practică anestezia.

Tehnica: bolnavul cu gura deschisă la maximum; se reperează plica pterigomandibulară.

Înţepătura se face în afara plicii pterigomandibulare, în porţiunea sa superioară şi anume la 0,5 cm sub planul de ocluzie al molarilor superiori (bolnavul ţinînd gura larg deschisă). La edentaţi, nivelul injecţiei va fi la 1,5 cm sub relieful crestei alveolare superioare.

Direcţia acului va fi perpendiculară pe planul mucos, astfel încît seringa se găseşte în dreptul molarilor 1 sau chiar 2, de partea opusă, împingînd deci mult înapoi comisura bucală; pe această direcţie acul este introdus pînă cînd se întîlneşte planul osos şi anume relieful tuberozităţii mandibulare, la o profunzime de 1,5 cm. Aici se face un prim depozit anestezic - pentru nervul bucal şi dentar inferior; după acesa se retrage acul pe 3-4 mm, injectîndu-se restul soluţiei pentru nervul lingual. Anestezia se instalează destul de repede, în 3-5 minute.

b/Procedeul Ginestet: Anestezia simultană a nervului dentar inferior, lingual, maseterin şi bucal

Acest procedeu urmăreşte ca prin adaptarea metodei clasice de anestezie la spina lui Spix, să realizeze, prin aceeaşi înţepătură şi infiltraţia nervului maseterin pe faţa externă a ramurii ascendente şi a nervului bucal la nivelul marginii anterioare a acestei ramuri.

Tehnica: bolnavul cu gura întredeschisă; punctul de înţepătură la 1 cm deasupra suprafeţei ocluzale a ultimului molar, în dreptul liniei oblice externe, reperată prin palpare cu degetul. Se pătrunde pînă pe creasta osoasă a marginii anterioare a ramului ascendent şi aici se injectează 1 cc de soluţie anestezică, prinzîndu-se nervul bucal; acul este apoi insinuat pe faţa externă a ramurii ascendente, la 10-15 mm adîncime, injectîndu-se 1 cc soluţie pentru nervul maseterin. Se retrage apoi acul şi se insinuează pe faţa internă - căutînd să se depăşească creasta temporală; o dată creasta temporală depăşită se împinge acul pe 1 cm unde este prins nervul lingual şi mai departe pe încă 0,5-1 cm, unde se lasă depozitul anestezic pentru nervul dentar inferior.

printr-o singură injecţie. Acest deziderat se poate realiza şi prin tehnicile obişnuite, cu anumite adaptări aşa cum a fost amintit deja (de exemplu, anestezia nervului dentar inferior, bucal şi lingual pe cale endobucală sau submandibulară).

Alte procedee

a/ Procedeul lui Veisbrem: anestezia simultană a nervilor dentar inferior, lingual şi bucal, la tuberozitatea mandibulară

Nervii alveolar inferior, lingual şi bucal se găsesc foarte aproape unul de altul în dreptul proeminenţei osoase (tuberozitatea mandibulară) situată pe faţa internă a ramurii ascendente, cam la jumătatea distanţei între spina lui Spix şi incizura sigmoidă, puţin înaintea şi deasupra acesteia. La acest nivel se practică anestezia.

Tehnica: bolnavul cu gura deschisă la maximum; se reperează plica pterigomandibulară.

Înţepătura se face în afara plicii pterigomandibulare, în porţiunea sa superioară şi anume la 0,5 cm sub planul de ocluzie al molarilor superiori (bolnavul ţinînd gura larg deschisă). La edentaţi, nivelul injecţiei va fi la 1,5 cm sub reliefuI crestei alveolare superioare.

Direcţia acului va fi perpendiculară pe planul mucos, astfel încît seringa se găseşte în dreptul molarilor 1 sau chiar 2, de partea opusă, împingînd deci mult înapoi comisura bucală; pe această direcţie acul este introdus pînă cînd se întîlneşte planul osos şi anume reliefuI tuberozităţii mandibulare, la o profunzime de 1,5 cm. Aici se face un prim depozit anestezic - pentru nervul bucal şi dentar inferior; după aceea se retrage acul pe 3-4 mm, injectîndu-se restul soluţiei pentru nervul lingual. Anestezia se instalează destul de repede, în 3-5 minute.

b/Procedeul Ginestet: Anestezia simultană a nervului dentar inferior, lingual, maseterin şi bucal

Acest procedeu urmăreşte ca prin adaptarea metodei clasice de anestezie la spina lui Spix, să realizeze, prin aceeaşi înţepătură şi infiltraţia nervului maseterin pe faţa externă a ramurii ascendente şi a nervului bucal la nivelul marginii anterioare a acestei ramuri.

Tehnica: bolnavul cu gura întredeschisă; punctul de înţepătură la 1 cm deasupra suprafeţei ocluzale a ultimului molar, în dreptul liniei oblice externe, reperată prin palpare cu degetul. Se pătrunde pînă pe creasta osoasă a marginii anterioare a ramului ascendent şi aici se injectează 1 cc de soluţie anestezică, prinzîndu-se nervul bucal; acul este apoi insinuat pe faţa externă a ramurii ascendente, la 10-15 mm adîncime, injectîndu-se 1 cc soluţie pentru nervul maseterin. Se retrage apoi acul şi se insinuează pe faţa interpănă - căutînd să se depăşească creasta temporală; o dată creasta temporală depăşită se împinge acul pe 1 cm unde este prins nervul lingual şi mai departe pe încă 0,5-1 cm, unde se lasă depozitul anestezic pentru nervul dentar inferior.

C. Anestezia ganglionară

Anestezia ganglionară este realizată prin injectarea soluției anestezice în însăși ganglionul lui Gasser, obținîndu-se insensibilizarea teritoriului tuturor celor trei trunchiuri ale nervului trigemen. Această metodă se folosește cu totul excepțional în scop anestezic propriu-zis, injecția intraganglionară fiind rezervată de obicei pentru introducerea de substanțe neurolizante ca tratament al nevralgiei de trigemen.

Accesul asupra ganglionului Gasser se obține prin gaura ovală, situată la baza craniului imediat deasupra și în afara rădăcinii apofizei pterigoide; gaura ovală are o deschidere de 0,5 cm pe 0,2-0,3 cm; gaura ovală poate fi proiectată la întretăierea următoarelor planuri ce servesc dealtfel și ca repere în vederea desfășurării tehnicii injecției:

- planul orizontal - ce trece prin marginea inferioară a orbitei, prin tuberculul zigomatic și prin conductul auditiv extern;
- planul transversal - ce trece prin tuberculul zigomatic anterior;
- planul sagital - ce trece prin arcada dentară și anume prin mijlocul suprafețelor ocluzale ale molarilor, la 4 mm înăuntrul planului mediopupilar.

S-au recomandat două căi pentru pătrunderea cu acul în gaura ovală, pînă la nivelul ganglionului:

a/ calea laterală subzigomatică;

b/ calea anterioară.

a/ Calea laterală subzigomatică

Tehnica: este aceeași cu cea descrisă pentru anestezia tronculară bazală a nervului mandibular. Deoarece planul osos infratemporal nu permite însă pătrunderea acului în gaura ovală, este necesară folosirea unui ac special curb, care să poată fi manevrat astfel încît să ocolească obstacolul osos, vîrful său orientîndu-se în sus și pătrunzînd astfel prin orificiul din baza craniului.

b/ Calea anterioară (Härtel)

Aceste procedeu oferă condițiile cele mai favorabile pentru a se ajunge direct în gaura ovală și pentru a putea traversa prin orificiul osos din baza craniului, pînă la ganglionul Gasser.

Tehnica: bolnavul, în poziție șezîndă pe fotoliu sau mai bine culcat, cu capul în rectitudine perfectă, bine fixat, privind direct înainte. Se utilizează un ac gradat, lung de 10 cm, prevăzut cu un cursor mobil, spre a se putea măsura adîncimea la care se află în diferitele momente ale injectării. La început, cursorul este fixat în punctul ce marchează 6 cm.

Locul de înțepătură: în obraz, sub unghiul inferior al malarului, înapoia și deasupra comisurii bucale.

Direcția acului: în sus, înapoi și înăuntru; pentru a i se da direcția corectă, acul va fi orientat în raport cu două linii de reper ce unesc punctul de injecție, pe de o parte, cu tuberculul zigomatic anterior și pe de alta cu pupila (fig.2.34). Vîrful acului va ținti spre un punct situat pe bolta

craniană, de partea respectivă, la 4 cm înaintea vîrfului suturii lambdoide şi la 2 cm lateral de linia mediană.

Acest reper este marcat în timpul introducerii acului, de un ajutor cu pulpa degetului.

Acul traversează obrazul printre muşchiul bucinator şi muşchiul maseter, traversează apoi spaţiul retromaxilar, trecînd printre faţa internă a ramurii ascendente a mandibulei şi tuberozitatea maxilarului, este împins în continuare de-a lungul aripii apofizei pterigoide şi la 6 cm adîncime (cînd cursorul de pe ac atinge pielea), se ajunge pe planul osos sfenotemporal; în acest moment, prin mici tatonări, retrăgîndu-se acul pe 1-2 mm şi dîndu-i-se înclinaţii diferite, de mică amploare, se cade în gaura ovală. Pătrunderea în orificiul osos, este marcată de senzaţia că se perforează o membrană în tensiune şi, în acel moment, acul devine fix, îşi pierde mobilitatea laterală, dar poate fi cu uşurinţă împins mai departe, dînd totodată impresia că vîrful său cade într-un gol. Se mai introduce pe încă 1,5 cm, calculaţi prin deplasarea cursorului pe ac, la semnul care marchează 7,5 cm; aceasta este adîncimea la care în mod obişnuit, acul trebuie să se găsească în plină masă ganglionară. Pătrunderea în ganglion este marcată de o senzaţie de fulguraţie dureroasă pe care bolnavii o acuză în întreaga hemifaţă respectivă; în acest moment, se face injectarea soluţiei, cantitatea de lichid nu trebuie să fie prea mare - 1,5-2 ml.

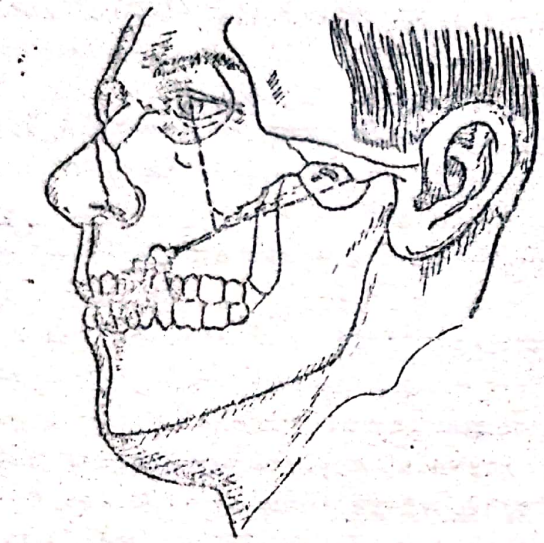

Fig.2.34.- Anestezia ganglionară pe cale anterioară (procedeu Härtel).-

Anestezia se instalează în 5-6 minute şi cuprinde întreg teritoriul trigemenului de partea respectivă.

Dificultăţi. Accesul la ganglionul Gasser nu este simplu; frecvent sînt întîmpinate greutăţi, uneori chiar de nefranzurat, datorită pe de o parte variaţiilor anatomice ale găurii ovale şi pe de alta obstacolelor prin exostoze osoase sau prin modificări patologice.

De aceea, în alcoolizările ganglionului Gasser, pentru a se preciza exact sediul acului, sînt indispensabile radiografii craniene în incidenţa axială şi numai după ce controlul radiologic arată că vîrful acului se găseşte în gaura ovală, se injectează soluţia neurolitică.

Accidente: în afară de lezarea vaselor exocraniene (artera maxilară internă şi plexul venos adiacent), se pot produce o serie de accidente, uneori cu caracter grav: reacţii meningeale, tulburări oculare, tromboze şi embolii cerebrale etc.

Riscul de accidente a determinat ca utilizarea acestei metode să rămînă cu totul excepţională.

ACCIDENTELE ŞI COMPLICAŢIILE ANESTEZIEI LOCO-REGIONALE PRIN INJECŢIE

Anestezia locală şi regională pot provoca tulburări care survin fie în timpul injecţiei sau în perioada de instalare a anesteziei: - accidente imediate sau precoce - fie în zilele următoare: - accidente secundare sau complicaţii.

A. ACCIDENTELE LOCALE

Accidentele locale imediate sau precoce sînt datorate acţiunii locale a substanţelor administrate, lezării traumatice a ţesuturilor în timpul injecţiei sau unor incidente de tehnică.

1/ Durerea. In timpul injectării soluţiei poate surveni o durere violentă care poate fi provocată de:

a/ înţepătura trunchiului nervos sau a tunicii perinervoase; se produce în anesteziile troncular şi este mai frecventă în cazurile în care nervul este abordat în traiectul său printr-un conduct osos. Bolnavul simte o durere vie, fulgurantă, iradiată în tertoriul nervului respectiv. Durerea este de scurtă durată, ea dispare odată cu instalarea anesteziei, care în aceste cazuri se produce foarte repede, aproape instantaneu, datorită injectării intravenoase a substanţei;

b/ distensia brutală şi dilacerarea ţesuturilor datorită injectării cu mare presiune a substanţei anestezice, mai frecvente în anesteziile plexale sau în anesteziile bolţii palatine;

c/ înţeparea sau ruparea (dilacerarea) fibrelor musculare, a fasciilor aponevrotice, a ligamentelor, întîlnite în special în anestezia la Spix;

d/ soluţiile anestezice iritante din punct de vedere fizic sau al compoziţiei chimice: soluţii hipertonice sau hipotonice, soluţii cu pH acid sau prea alcalin, soluţii conţinînd compuşi iritanţi, soluţii alterate chimic etc;

e/ erori de substanţă: a fost semnalată injectarea de soluţii toxice; această greşeală uneori cu urmări grave, se evită uşor prin controlul obligatoriu al flacoanelor şi fiolajelor înainte de utilizare.

2. Leziuni vasculare. Înţeparea vaselor superficiale, cutanate sau mucoase, nu prezintă nici o gravitate; sîngerarea prin punctul de injecţie ce apare la scoaterea acului, este uşor stăpînită prin compresiunea digitală sau cu ajutorul unui tampon menţinut timp de 1-2 minute.

Înţeparea vaselor profunde şi îndeosebi a plexurilor vasculare, provoacă hemoragii intratisulare cu formare de hematoame.

Hematomul obrazului se produce prin lezarea plexului venos pterigoidian în anestezia la tuberozitate; se manifestă prin apariţia imediată a unei tumefacţii genienе, care uneori creşte foarte rapid, devenind deosebit de voluminoasă, deformînd obrazul în cîteva minute (văzînd cu ochii) şi putîndu-se extinde la pleoape, regiunea temporală şi chiar spre gît.

Tratament. Se va face imediat compresiunea obrazului, cu palma, menţinîndu-se bine apăsat cîteva minute, după care se aplică un pansament compresiv endo- şi exobucal, pentru 24-48 ore, astfel:

- un rulou de comprese este introdus endobucal în fornixul superior de-a lungul tuberozităţii şi marginii anterioare a ramurii ascendente a mandibulei, bolnavul ţinînd dinţii apropiaţi; un alt tampon, de vată, este aplicat pe obraz aşa încît presiunea maximă să se exercite sub osul zigomatic; se trage apoi o faşă strînsă, compresivă.

Hematomul se rezoarbe în general spontan în decurs de 7-10 zile. Se recomandă antiflogistice local (prişniţe) şi eventual, antibiotice pentru a preveni complicaţiile septice.

Unii autori recomandă infiltrarea de hialuronidază, chemotripsină sau streptodornază pentru a grăbi rezorbţia hematomului.

3. Pareza facială tranzitorie. Se produce în cursul anesteziei tronculare periferice a nervului alveolar inferior - la spina lui Spix, atunci cînd injecţia este făcută prea profund, aşa încît soluţia anestezică pătrunde în loja parotidei, unde infiltrează nervul facial. Apar semnele caracteristice: inocluzie palpebrală, căderea comisurii bucale, dispariţia mişcărilor mimicei, care neliniştesc pe bolnavi.

Pareza regresează treptat, dispărînd spontan după 1-1 1/2 oră şi nu necesită tratament.

4. Tulburări oculare. Difuzarea substanţei anestezice în cavitatea orbitară se produce de obicei în anestezia nervului suborbitar; este posibilă însă şi în anesteziile tronculare ale nervului maxilar şi mandibular (în spaţiul pterigomaxilar) şi chiar în anesteziile la tuberozitate, cînd se merge prea profund şi este datorată trecerii soluţiei prin fisura orbitară inferioară. Se poate produce chiar infiltraţia a însăşi nervului optic. Ca forme clinice pot să apară: edem palpebral cu oftalmoplegie, exoftalmie, diplopie şi chiar pierderea temporară a vederii. Tulburările sînt de regulă de scurtă durată, totul reintrînd în normal după 1-1 1/2 oră, fără tratament. In anesteziile la gaura suborbitară, prin pătrunderea accidentală a acului în orbită pot fi înţepate ţesuturile perioculare şi chiar globul ocular, provocînd tulburări mai severe: hemoragii şi hematoame intraorbitare sau intraoculare, tulburări persistente de vedere etc.

5. Ruperea acului. Este un accident destul de rar, care se datoreşte, de cele mai multe ori, unei manopere tehnice neadecvate, fiind favorizat de rezistenţa scăzută a acului, precum şi de o mişcare bruscă a bolnavului. Se produce în special în anesteziile tronculare, la spina Spix şi la tuberozitate. Pentru prevenire este recomandabil:

- să se folosească ace de bună calitate, de dimensiuni potrivite anesteziei de efectuat şi, pe cît posibil, neutilizate sau nesterilizate de prea multe ori;
- să nu se utilizeze ace îndoite şi apoi îndreptate;
- să nu se introducă acul prea rapid, cu forţă;
- în timpul injecţiei, bolnavul să nu deschidă forţat gura, spre a nu pune ţesuturile în tensiune;

- dacă este necesară schimbarea direcţiei acului, aceasta să se facă prin manopere lente, prin mici tatonări, evitînd mişcările bruşte;

- este bine ca acul să nu fie introdus în totalitate, pînă la mîner (ambou) ci să rămînă extratisular cel puţin 1-1,5 cm, deoarece, adesea, ruperea se produce la sutura tijei cu mînerul amboului, putînd astfel să fie prins uşor cu ajutorul unei pense; prinderea cu pensa trebuie făcută imediat, menţinînd degetele pe loc şi nelăsînd bolnavul să închidă gura, deoarece altfel se riscă pătrunderea în profunzime a întregului ac, acesta fiind "ca absorbit" prin mobilizarea mucoasei şi prin contracţia musculară.

Dacă acul s-a rupt profund, intratisular, şi nu se mai vede la suprafaţă, trebuie extras chirurgical. Descoperirea şi ablaţia sa nu este uşoară, din cauză că mişcările musculare îl deplasează, modificîndu-i poziţia, el fiind găsit adesea la mari distanţe faţă de locul punctiei. De acesea, se impune ca intervenţia să fie făcută ca pentru orice corp străin metalic, pe baza localizării radiografice a poziţiei acului - prin radiografii efectuate imediat preoperator, în mai multe incidenţe sau sub ecran radiografic şi numai în clinici specializate.

Medicul stomatolog va informa bolnavul asupra acestui accident, îl va recomanda să evite mişcările funcţionale (masticaţie, deglutiţie, fonaţie) şi îl va îndruma de urgenţă la o clinică de specialitate.

B. COMPLICATII

1. Necroze ale mucoasei. După injecţiile sub mucoasă sau subperiostale, în anesteziile plexale se pot produce zone limitate de necroză; excepţionale la nivelul mucoasei gingivale, aceste necroze se văd mai des în bolta palatină, fiind datorate injecţiei sub presiune, cu decolarea brutală a periosteomucoasei şi ischemiei prelungite, la care se adaugă infecţia şi efectul toxic al anesteziculuı. Toate au ca rezultat tulburări trofice care conduc la necroză.

Simptomatologia în necrozele fibromucoasei palatine este caracteristică. La cîteva zile apare la locul punctiei anestezice, o zonă de formă rotund -ovalară, cu diametrul de 1-1,5 cm, de culoare roşie-violacee. Pe măsură ce tulburările trofice avansează ţesuturile se necrozează. Culoarea fibromucoasei se modifică, devenind brună şi apoi cenuşie cu tendinţă de a se delimita faţă de ţesuturile sănătoase din jur; eliminîndu-se sub formă de sfacele, osul subiacent rămînînd descoperit. Uneori, în cazul infiltrării subperiostale brutale, procesul de necroză poate interesa şi osul, detaşîndu-se un sechestru care conduce la constituirea unei comunicări buconazale sau bucosinusale.

Tratament. Profilactic, se recomandă ca injectarea anesteziceloı în fibromucoasa palatină să se facă lent, fără presiune excesivă îndeosebi atunci cînd utilizăm substanţe avînd în compoziţie şi corectiv vasoconstrictor.

In cazul necrozelor constituite, pentru a grăbi eliminarea sfacelelor necrotice, se recomandă aplicarea de pansamente locale îmbibate în soluţii de tripsină sau alfachimotripsină.

După eliminarea sfacelelor, osul nu va fi lăsat descoperit în cavitatea bucală ci va fi protejat cu mese iodoformate pînă la reacoperirea prin epitelizarea defectului de fibromucoasă.

Pansamentele vor fi susţinute de o placă palatinală acrilică de protecţie, confecţionată pe model foliat la nivelul leziunii.

2. Infecţii perimaxilare. Sînt datorate injecţiilor septice intratisulare prin nerespectarea condiţiilor de asepsie privind sterilitatea instrumentarului, sterilitatea soluţiei, antiseptizarea mucoasei sau pielii, atingerea acului de dinţi, limbă etc, precum şi antrenării germenilor dintr-o zonă infectată în ţesuturile indemne, în momentul pătrunderii acului sau prin infiltraţia anestezică.

Se produc celulite infiltrative sau colecţii supurate, acestea din urmă fiind de obicei hematoame suprainfectate. Simptomatologia clinică este caracteristică în raport cu localizarea.

Procesele septice postanestezice care se dezvoltă în lojile profunde pot avea, uneori, perioade destul de lungi de timp, o evoluţie insidioasă, fără semne clinice locale şi generale concludente, diagnosticul fiind mai dificil; investigaţiile de anamneză sînt de aceea indispensabile pentru a putea face legătura cauzală. Lojile cel mai frecvent afectate sînt: - spaţiul pterigomaxilar (după anestezii la tuberozitate), spaţiul pterigomandibular (după punctii septice la spina Spix), loja obrazului şi planşeului bucal.

3. Nevritele postanestezice pot fi:

a/ nevrite traumatice, prin înţeparea şi dilacerarea perinervului sau a fibrelor nervoase însăşi;

b/ nevrite toxice datorate:

- fie iritaţiei date de substanţele anestezice însăşi;

- fie acţiunii toxice a altor substanţe introduse accidental odată cu soluţia anestezică (alcool, trioximetilen etc);

c/ nevrite infecţioase - prin deficienţe de sterilizare a instrumentarului sau soluţiilor anestezice, precum şi prin însămînţarea accidentală în timpul injecţiei. Desigur că aceşti factori se pot cumula, provocînd procese degenerative severe şi chiar ireversibile.

Simptomatologia clinică este dominată de durere, care se poate manifesta sub forma unei dureri continui, persistente, iradiate iar în alte cazuri, pe acest fond dureros se pot grefa crize de intensitate mare, simulînd crizele de nevralgie esenţială de trigemen.

Nevritele se mai pot manifesta şi sub formă de hipoestezii, parestezii sau fenomene de tip vegetativ, în teritoriul de distribuţie al nervului interesat.

Tratament: pe lîngă tratamentul simptomatic antialgic, în complicaţiile de tip nevralgic este indicată vitamino-terapia (vitamina B_1, B_2, B_6), agenţii fizici (ultrascurte, infraroşii, ionizări etc).

4. Trismusul persistent se instalează la cîteva zile după efectuarea punctiei anestezice, îndeosebi la spina Spix şi se accentuează treptat. Cauzele instalării sale sînt leziunile traumatice ale muşchiului pterigoidian intern în manevre anestezice brutale (miozite traumatice), punctiilor septice, efectului toxic al anesteziculului sau a altor substanţe introduse accidental (urme de alcool, trioximetilen etc).

In unele cazuri fenomenele clinice pot evolua către o miozită sclerosă, cu tendinţa de instalare a unei constricţii de mandibulă.

Tratamentul constă în mecanoterapie activă sau pasivă (cu depărtător tip Heister), infiltraţii cu soluţii slabe de procaină 0,5-1 % şi Hiason (hialuronidază).

5. Alveolitele postextracţionale: unii autori includ între complicaţiile anesteziilor şi alveolitele uscate cauza apariţiei lor fiind vasoconstricţia prelungită care împiedică formarea cheagului în alveolă şi tulburările trofice consecutive ischemiei prelungite.

B. ACCIDENTELE GENERALE ALE ANESTEZIEI LOCO-REGIONALE

In practica stomatologică accidentele generale ale anesteziei locoregionale pot constitui la un moment dat un element de gravitate deosebită care să pună viaţa bolnavului în pericol. Ele implică astfel tratament de urgenţă, în aplicarea căruia sînt necesare cunoaşterea etiopatogeniei accidentului, farmacodinamia drogurilor utilizate şi intervenţia promptă şi competentă a medicului.

Accidentele generale pot apare oricînd în raport cu momentul efectuării anesteziei locale. Uneori, chiar înaintea efectuării anesteziei, la simpla venire în contact cu atmosfera din cabinet (mirosul medicamentelor, observarea instrumentarului, aprinderea reflectorului etc), în timpul efectuării anesteziei, imediat după administrarea anesteziculuі local, sau cu întîrziere la distanţă de efectuarea injecţiei pentru anestezia locală.

Accidentul se poate declanşa rapid, bolnavul trecînd dintr-o dată de la starea normală la o stare de o gravitate variabilă, după cum poate avea un debut lent cu semne prodromale care permit luarea din timp a măsurilor terapeutice corespunzătoare.

In etiologia accidentelor generale ale anesteziei locale în stomatologie sînt incriminaţi o multitudine de factori care pot fi sistematizaţi în factori favorizanţi şi în factori declanşanţi. Aceste grupe de factori acţionînd izolat sau în asociaţii şi proporţii diverse determină declanşarea accidentului.

Dintre factorii favorizanţi particularităţile de inervaţie şi vascularizaţie ale regiunii bucomaxilofaciale şi particularităţile de teren ale pacientului sînt cei mai importanţi.

Predominenţa inervaţiei vegetative parasimpatice în regiunea bmf, raporturile trigeminovagale realizate prin relaţia de vecinătate dintre nucleii centrali ai trigemenului şi vagului, explică frecvenţa semnificativ mai mare a accidentelor generale în această specialitate în raport cu alte specialităţi, ca şi incidenţa mai des înregistrată de desfăşurare a accidentului sub aspectul clinic de criză vagală.

Vascularizaţia foarte bogată a regiunii bmf reprezentată mai ales de vase de calibru mic şi mijlociu (arteriole şi capilare) cu suprafaţă mare de rezorbţie, favorizează trecerea rapidă în torentul circulator a substanţelor anestezice injectate şi a corectivelor lor vasoconstrictoare cu posibilitatea apariţiei accidentelor generale consecutive (mai ales accidente toxice prin supradozare acută).

Orice injecţie în cavitatea bucală echivalează din acest motiv cu o injecţie intravenoasă lentă.

Terenul pacientului poate favoriza producerea accidentelor generale prin reactivitatea individuală la pacientul fără tare organice (labilitate neuropsihică, emotivitate etc) ca şi prin reactivitatea particulară determinată de prezenţa anumitor deficienţe organice.

Este cunoscut faptul că accidentele generale reflexe sînt mai frecvent întîlnite la pacienţii tineri sănătoşi, iar cele cardiocirculatorii şi respiratorii la pacienţii trecuţi de 55 ani.

Tarele organice care compun terenul patologic al pacientului, modifică reactivitatea organismului şi limitează rezervele funcţionale ale aparatelor şi sistemelor favorizînd producerea accidentului general pe care-l influenţează nefavorabil, făcînd posibilă complicarea acestuia. Afecţiunile cardiorespiratorii, hipertensiunea arterială, coronaropatia ischemică, afecţiunile neuroendocrine, epilepsia, insuficienţa suprarenală, hipertiroidia, afecţiuni metabolice (diabetul, obezitatea, arterioscleroza), afecţiuni hepatorenale, distonii neurovegetative şi neuropsihice, nevrozele, asteniile, oboseala, insomniile, toxicomaniile etc, trebuie depistate printr-o anamneză corect condusă, pentru cunoaşterea factorilor previzibili de risc şi orientarea în consecinţă în alegerea tehnicii de anestezie, a substanţelor şi dozelor potrivite fiecărui caz în parte.

In toate aceste situaţii utilizarea anesteziculuí local şi vasoconstrictorului corectiv în tratamentele stomatologice va trebui să ţină seama şi de interferenţa de acţiune şi compatibilitate cu tratamentul de fond al afecţiunii generale de care suferă pacientul (tab.1, 2, 3). Pentru prevenirea şi tratamentul accidentelor generale este necesară cunoaşterea bolnavului printr-o investigaţie amănunţită adecvată, dar şi prin examenul clinic general, iar pe de altă parte o bună cunoaştere a farmacodinamiei substanţelor anestezice utilizate.

Anamneza are menirea să ne orienteze în legătură cu factorii de risc şi să realizeze un contact uman între pacientul stresat de iminenţa tratamentului stomatologic şi medicul curant.

Orice tratament stomatologic care începe cu examinarea leziunii constituie o greşeală şi adaugă factori de risc imprevizibili.

Factorii declanşanţi pot fi şi ei diverşi. Reţinem pe cei mai importanţi cum sînt:

- examenul local cu apăsarea sau atingerea zonelor reflexogene de la baza limbii, luetei şi vălului palatin;
- soluţia anestezică alterată, expirată, concentraţia sau cantitatea prea mare folosită;
- corectivul vasoconstrictor utilizat în concentraţii necorespunzătoare sau neadecvate situaţiei date, ca şi anestezicele locale de contact cu efect vasoconstrictor (cocaină);
- tehnica de efectuare a anesteziei. Durerea dată de distensia tisulară şi injectarea rapidă, înţepături repetate, injectarea intravasculară, injectarea în ritm rapid de concentraţii şi doze ridicate sînt tot atîţia factori care favorizează producerea accidentelor generale.

Cele mai frecvente forme clinice de accidente generale ale anesteziei locale în stomatologie sînt: accidentele lipotimice, sincopa cardiorespiratorie, accidentele convulsive şi accidentele alergice.

Lipotimie şi sincopa se produc în special în anestaziile loco-regionale practicate în poziţie şezîndă, pe fotoliul dentar. Bolnavii acuză o stare de slăbiciune generală, cu ameţeală, vîjîituri în urechi sau senzaţie de înfundare a urechilor, palpitaţii, greutate în respiraţie, greaţă.

Pacientul devine palid, pulsul se accelerează, bătăile cardiace slăbesc progresiv; apar transpiraţii ale feţei şi palmelor şi rapid se instalează leşinul - lipotimia.

Lipotimia este manifestarea clinică a hipoxiei cerebrale acute, determinată de insuficienţa circulatorie şi respiratorie care o preced în evoluţie. Hipoxia cerebrală la rîndul său accentuează insuficienţa cardiocirculatorie şi respiratorie.

Incorect sau tardiv tratată, lipotimia poate trece rapid la sincopă.

In sincopă hipoxia cerebrală este mult mai accentuată, producîndu-se o paralizie brutală a circulaţiei şi respiraţiei.

Prăbuşirea cardiovasculară afectează şi tonusul circulaţiei periferice, producînd o adevărată vasoplegie cu instalarea colapsului cardiovascular.

Tabelul 1

Substanţe	Asociere	Rezultate
ADRENALINA	Toniocardiace	- Tulburări grave de ritm cardiac
	Alfablocante	- Inversiunea efectului adrenalinic - Vasodilataţie - hipotensiune arterială
	Betablocante	- Tulburări de ritm cardiac, insuficienţă miocardică
	Antidepresive triciclice I.M.A.O.	- Potenţarea adrenalinei - Hipertensiunea arterială gravă - Tulburări de ritm cardiac severe
	Tiroxina	- Tulburări de ritm cardiac - Hipertensiunea arterială - Insuficienţă miocardică
	Antibiotice	- Incompatibilităţi semnalate în literatură fără consecinţe privind accidentul general
	Vagolitice	- Tulburări de ritm cardiac(tahicardie) - Hipertensiunea arterială
	Cofeina Pentazol	- Posibil edem pulmonar acut
	Hipotensoare Rezerpina guanetidina	- Accentuarea efectului prasor la Noradrenalină
	Diuretice	- Diminuă efectele vasoconstrictoare

Tabelul 2

Substanţa	Asociere	Rezultate
PROCAINA (NOVOCAINA)	Sulfamida	- Reacţii alergice de intensitate variată
	Fenacetina	
	Piramidon	- Diminuarea efectului anestezic
	Alfablocante	- Potenţarea efectului vasodilatator şi hipotensor al novocainei
	Betablocante	- Bradicardie
		- Bloc de ramură
		- Hipotensiune marcată
	Bronhidilatatoare	- Hipotensiune arterială periculoasă
	Antibiotice	- Reduc efectul anestezic în aplicarea locală
	Hipotensoare	- Hipotensiuni periculoase
	Substanţe alcaline	- Pot accentua efectele novocainei (vasodilataţie, hipotensiune arterială

Tabelul 3

Substanţe	Asociere	Rezultate
XILINA	Fenacetina	- Posibile reacţii de intoleranţă
	Piramidon	
	Fenitoin	- Tendinţă la accidente convulsive
	Pirimidon(Hidantoine)	
	Trat.epilepsiei	
	Alcaline	- Diminuă efectul anestezic în aplicare locală
	Betablocante	- Hipertensiune arterială
		- Insuficienţă miocardică
COCAINA	Antidepresive I.M.A.O.	- Hipertensiunea arterială gravă
	Vagolitice	- Tulburări de ritm
		- Hipertensiune arterială
CLORURA DE ETIL(KELEN)	Simpaticomimetice	- Tulburări grave de ritm cardiac
		- Fibrilaţie ventriculară

Pulsul devine neregulat, foarte slab şi chiar nepalpabil, bătăile cardiace imperceptibile, tensiunea arterială prăbuşită şi apoi insesizabilă (sincopă cardiacă) - respiraţia neregulată, se răreşte şi apoi se opreşte (sincopă respiratorie). Bolnavul este complet inconştient, uneori cu accese de excitaţie şi convulsii; faciesul palid sau cianotic; reflexe abolite, midriază pupilară, transpiraţii profuze, reci.

Tratamentul lipotimiei şi sincopei

Este diferenţiat în raport cu mecanismul patogenic şi cu simptomele accidentelor. Distingem astfel un tratament patogenic general, care este comun majorităţii tipurilor de accidente generale şi un tratament simptomatic, specific fiecărui tip de accident în parte.

Pierderea cunoştinţei, comună accidentelor lipotimice şi sincopei este manifestarea clinică a hipoxiei cerebrale acute, determinată de insuficienţa circulatorie şi respiratorie, care o preced în evoluţie. De aceea, tratamentul patogenic va avea ca obiectiv îmbunătăţirea pînă la normalizare a irigaţiei şi oxigenării cerebrale prin:

1. întreruperea tratamentului stomatologic;

2. aşezarea pacientului în poziţie orizontală, recomandabil cu extremitatea cefalică declivă (Trendelemburg 15-20°) pentru favorizarea circulaţiei cerebrale;

3. îmbogăţirea atmosferei cu oxigen (masca de oxigen, ventilator etc);

4. favorizarea ventilaţiei pulmonare (a mişcărilor respiratorii şi a tranzitului aerian prin:

a/ controlul libertăţii căilor respiratorii superioare în vederea înlăturării eventualelor cauze de obstrucţie respiratorie superioară, determinată de căderea limbii sau acumularea în faringe de sînge, puroi, lichid de vărsătură); se scot de asemenea protezele sau lucrările dentare mobile;

b/ înlăturarea obstacolelor care ar putea limita mişcările respiratorii sau circulaţia cerebrală (guler, cravată, centură etc). La pacienţii obezi sau cu distensie abdominală importantă este contraindicată poziţia Trendelemburg, pentru evitarea obstacolului în respiraţie, creat de presiunea exercitată de abdomen pe diafragm;

c/ activarea respiraţiei şi a cirulaţiei prin flagelaţie sau aplicarea unei compresa umezite cu apă rece sau alcool pe regiunea feţei (mecanism trigeminobulbar, realizat prin intermediul tractului spinal şi mezencefalic, neuroblaştii II din calea senzitivă);

d/ asistarea, la nevoie, a respiraţiei şi aplicarea manevrelor respiraţiei artificiale (preferabil cele cu acţiune internă, tehnica gură la gură) faţă de cele cu acţiune externă (Silvester, Schefer etc, practic ineficiente).

In funcţie de rezultatele examenului clinic al bolnavului efectuat după aşezarea acestuia în poziţie orizontală, dacă fenomenele nu au tendinţă de revenire după aplicarea tratamentului patogenic, ci dimpotrivă se agravează se instituie tratament simptomatic. Dacă examenul clinic al bolnavului după declanşarea accidentului evidenţiază tegumente palide, uscate sau transpirate, un puls bradicardic în jur de 60/minut slab bătut, ritmic, TA cu valori sub cele obişnuite (valorile obişnuite trebuie cunoscute din anamneza luată bolnavului sau din examenul efectuat înaintea tratamentului stomatologic) şi dacă valorile TA au tendinţă de coborîre, progresiv, iar respiraţia devine superficială, se procedează la tratamentul simptomatic al unui accident lipotimic

vagal, ultilinzîndu-se în acest scop medicamente simpaticotonice, care stimulează activitatea cardiocirculatorie.

Ca principii de tratament menționăm:

1. Nu se administrează analeptice decît după instituirea tratamentului patogenic de îmbunătățire a oxigenării cerebrale, pentru ameliorarea circulației și respirației în vederea evitării accidentelor convulsive, deoarece analepticele în condiții de hipoxie accentuează suferința cerebrală, favorizînd apariția de convulsii.

2. Adesea, fiind vorba de urgență, este mai potrivită administrarea intravenoasă a medicamentelor.

3. Nu este indicat să se utilizeze de la început medicamentul cel mai puternic, atît ca acțiune, cît și ca doză maximă admisă.

In cazul accidentului vagal, constatat prin examenul clinic, sînt utile: efedrina (1 ml 5 %) în injecții i.m., 1-2 fiole sau în amestec cu ser fiziologic 3-4 ml i.v. lent), clorură de calciu 10 ml 10 % strict i.v. foarte lent, hemisuccinatul de hidrocortizon 100-150 mg i.v. lent, vasoxin 5 mg, phenilephrin 2 mg subcutanat, nicetamid (5 ml/fiolă) i.v. lent. Utilizarea cofeinei sau pentazolului a scăzut mult, datorită lipsei de specificitate și accidentelor convulsive pe care le pot produce.

Dacă dimpotrivă, examenul clinic evidențiază tegumente foarte palide sau cu tentă cianotică a extremităților reci, cu un puls tahicardic (peste 90-100/minut) bine bătut, uneori aritmic, TA cu valori normale sau crescute, bolnav cu agitație psihomotorie și anxietate la care accidentul survine în afara oricărei manevre în cavitatea bucală sau după injecția de anestezie locală cu adrenalină, cu acuze de senzație de constricție toracică, gheare precordială etc, se procedează la tratamentul simptomatic al unui accident prin hipertonie simpazică, utilizîndu-se în acest caz simpaticolitice, coronarodilatatoare, sedative. In acest sens sînt utile: Diazepam - fiole a 10 mg în injecții i.m. sau i.v.lent, bromură de calciu strict i.v. foarte lent, fenobarbital administrat i.m. Apresoline 25-50 mg i.m., nitrit de amil (inhalarea conținutului unei fiole), papaverine 1-2 fiole i.m. sau o fiolă diluată i.v. lent, Intensain 1-2 fiole i.v. lent.

Accidentele lipotimice care sînt cel mai frecvent înregistrate în cabinetul de stomatologie, dacă sînt tratate corect, se remit. Tratamentul incorect, aplicarea tratamentului medicamentos înaintea celui patogenic, tratamentul medicamentos nepotrivit, ca urmare a neexaminării atente a bolnavului, pot transforma lipotimia în sincopă cardiorespiratorie, al cărei tratament presupune acțiuni de mare urgență, dotare tehnico-medicamentoasă și competență de specialitate. De aceea nu vom insista asupra tratamentului sincopei cardiorespiratorii la nivel de cabinet. Singurele manevre care se pot executa aici trebuie să respecte următoarea ordine, după solicitarea salvării:

1. tratamentul etiopatogenic menționat, la care se asociază masajul cardiac extern și respirația artificială gură la gură;

2. tratamentul medicamentos de susținere a respirației și circulației, administrat intravenos sau în perfuzie (clorură de calciu 1-3 fiole și noradrenalină 1-2 fiole).

Dacă se constată reapariţia bătăilor spontane ale cordului, percepersa pulsului la arterele mari (carotidă, femurală) creşterea TA peste 60 mm Hg iar neurologic, micşorarea pupilelor (reducerea midriazei), reapariţia respiraţiei spontane, reapariţia reflexelor pupilare şi palpebrale, atunci resuscitarea cardiorespiratorie este eficientă.

Dacă după 30 minute de masaj, respiraţie artificială şi tratament medicamentos se menţine midriaza, nu apar respiraţia spontană şi reflexele, iar cordul nu-şi reia bătăile, se consideră ireversibilă moartea creierului şi se încetează masajul.

Infarctul miocardic se traduce prin durere intensă retrosternală cu senzaţie de gheară iradiată în braţul sau maxilarul stîng, tegumente palide-pămîntii traspirate, reci, senzaţie acută de lipsă de aer, depresiune psihică, hipotensiune arterială şi tulburări de ritm cardiac care se pot complica cu stopul cardiac.

Tratamentul: imobilizarea bolnavului în repaus absolut, oxigenoterapie, combaterea durerii (anginei pectorale) cu fortral, fiole i.m. sau i.v., mialgin 1 fiolă i.m. sau i.v. lent şi combaterea hipotensiunii cu norepinefrină (noradrenalină) sau aramină 10-20 mg i.v. după ce în prealabil s-a solicitat autosanitara pentru transportarea bolnavului într-o clinică de specialitate.

Convulsiile: relevă totdeauna traducerea clinică a unei suferinţe cerebrale determinate de: tratamentul incorect al accidentelor lipotimice (analeptice, administrate în lipsa tratamentului patogenic de îmbunătăţire a circulaţiei şi respiraţiei deci a oxigenării cerebrale), supradozajul anestezic (mai frecvent după anestezia cu xilină), afecţiuni neurologice (tumori cerebrale, encefalite, epilepsie), stări neuropsihice particulare (isteria, distonia neurovegetativă, anxietatea), boli endocrine (hipertiroidismul, hipocalcemia paratireoprivă), tulburări metabolice (hipoglicemia, hipomagneziemia). Bolnavul trebuie imobilizat pentru a nu se traumatiza. Se efectuează tratamentul patogenic general de favorizare a irigaţiei şi oxigenării cerebrale descris mai sus.

Tratamentul medicamentos utilizează droguri anticonvulsivante: fenobarbital 1-2 fiole sau 4-5 mg/kilocorp la copil; bromură de calciu o fiolă i.v. lent, penthotal sodic soluţie 2,5 % 5 mg/kilocorp i.v. Diazepam 1-2 fiole i.v. lent, Plegomazin o fiolă i.v. lent, sulfat de magneziu 25 % 10-20 ml i.v. glucoză 33 % 7-10 fiole a 10 ml i.v. Dacă nu se obţin rezultate cu tratamentul medicamentos, se recurge la intubaţia traheală, curarizarea şi respiraţua controlată artificial, în condiţii de spitalizare la un serviciu de terapie intensivă (reanimare).

Accidentele alergice se observă îndeosebi la novocaină şi sînt datorate unei sensibilizări ce s-a instalat fie prin anestezii anterioare cu novocaină, fie prin folosirea altor substanţe medicamentoase (sulfamide), ce prezintă o structură chimică apropiată; este vorba deci de "o sensibilizare de grup" faţă de diferiţi corpi chimici ce conţin în structura lor aceleaşi grupări reactogene (funcţie aminică primară şi o substituţie în poziţia para).

Tulburările se declanşează de obicei foarte rapid, la injectarea primelor picături de soluţie sau la cîteva secunde după aplicarea pe mucoasă a topicului anestezic local.

Tabloul clinic este dominat de fenomenele generale, caracteristice şocului anafilactic şi de apariţia reacţiilor acute cutanate, eritem urticarian cu prurit intens, bufee de căldură etc.

Semne generale: stare de rău, cu nelinişte, ameţeli, palpitaţii, tahicardie, după care se instalează brusc colapsul, cu pierderea cunoştinţei; rărirea pulsului şi a ritmului respirator sînt urmate de prăbuşirea respiratorie şi circulatorie care poate duce chiar la sfîrşitul letal.

Edemul Quincke. Manifestările alergice pot îmbrăca aspectul de edem Quincke. Instantaneu se produce edemul difuz al feţei cu tumefacţia accentuată a pleoapelor şi buzelor; este un edem alb, depresibil, de tip angioneurotic, care nu lasă impresiunea degetelor, tegumentele faciale şi mucoasa bucală par în tensiune cu sau fără placarde eritematoase, prurit inconstant.

Edemul angioneurotic Quincke poate trece într-o formă gravă şi anume prin interesarea mucoaselor faringolaringiene, se instalează un edem glotic ce dă tulburări respiratorii de tip obstructiv, cu dispnee şi asfixie.

De asemenea, reacţiile alergice se pot manifesta sub formă de astm bronşic şi bronhospasme cu dispnee respiratorie, tulburări asfixice, tulburări circulatorii etc.

Profilaxia accidentelor de tip alergic constă în esenţă în evitarea substanţelor anestezice ce le pot declanşa. Pentru aceasta este necesar ca înainte de a se decide anestezicul de folosit să se culeagă datele de anamneză indispensabile, privind fenomene anterioare care trădează o stare alergică şi anume:

- apariţia unor tulburări alergice la anestezii loco-regionale anterioare;
- reacţii de tip alergic la anumite alimente sau medicamente (de exemplu: sulfamide, antibiotice);
- prezenţa în antecedentele personale a manifestărilor urticariene exematoase, astmatiforme, edeme fugace etc;
- antecedente alergice familiale (dacă alţi membri ai familiei prezintă manifestări alergice).

In caz de prezumţie a existenţei unei sensibilizări alergice sau cînd bolnavul îşi cunoaşte deja această stare prin manifestări anterioare, este indicat să se practice testele biologice (testul epicutanat, cutireacţia, testul conjunctival, testul intradermic).

La bolnavii la care din anamneză şi prin teste se depistează o sensibilizare alergică, sînt absolut contraindicate anestezicele ce conţin gruparea "paraamino" (de tipul novocainei) şi vor fi folosite alte substanţe anestezice, bineînţeles, după testare prealabilă. La nevoie se va recurge chiar la anestezia generală.

Tratamentul. Accidentele grave: şocul anafilactic, edemul Quincke cu edem glotic şi ameninţă de asfixie, bronhospasmele, impun o terapeutică de urgenţă:

- adrenalina în injecţiile intramusculare sau intravenoase: 1 ml din soluţie 1 %o (contraindicată la coronarieni, cardiaci decompensaţi, hipertiroidieni);

- noradrenalină - injecţii intramusculare: 0,5 ml din soluţia 1 %o;

- hidrocortizon hemisuccinat (fiole de 25 mg) intravenoase (VI-VIII fiole), clorură de calciu (fiole de 10 ml 10 %) 1 fiolă i.v. lent, efedrină 1-a fiole i.v. lent;

- benadryl (antihistaminic de tip diphenilhydramină), injecţii intramusculare sau intravenoase 20 mg.

Accidentele de tip urticarian, eczematos, beneficiază de tratamentul cu antihistaminice de sinteză, hidrocortizon, injecţii intravenoase de hiposulfit de sodiu, săruri de calciu, perfuzii de glucoză, vitamina C, acid glutamic (10 g/zi) etc.

Alte accidente generale

- Criza de hipoglicemie (şoc insulinic). Se poate produce la un bolnav diabetic cunoscut fie prin supradozare de insulină accidental, sau cînd tratamentul stomatologic îl determină să nu respecte programul de mese şi insulină (bolnavul vine la tratament la ora cînd trebuie să mănînce după ce a luat insulina sau i se indică să vină nemîncat. Simptomele constau în confuzie mintală, agitaţie, senzaţie acută de foame, tremurături, dislalie, tegumente reci, transpiraţie, hipotensiune arterială, pierderea cunoştinţei.

Tratamentul constă în administrarea de zahăr sau perfuzie cu glucoză dacă bolnavul este inconştient.

- Criza de hiperglicemie în cabinet se poate produce la diabeticul care nu şi-a luat doza de insulină sau la care valorile crescute ale glicemiei sînt sporite la emoţii, durere sau substanţa anestezică şi corectivul administrat. In acest caz, pot lipsi agitaţia, senzaţia de foame şi tegumentele sînt totdeauna uscate. Examenul de laborator evidenţiază hiperglicemia şi tratamentul constă în administrarea insulinei la diabeticul insulino-dependent.

C A P I T O L U L III

EXTRACTIA DENTARA

Este o intervenţie de necesitate ce constă în îndepărtarea unui dinte bolnav, care provoacă şi întreţine procese patologice locale, regionale şi generale ce nu pot fi lichidate prin tratamente conservatoare.

Nivelul ştiinţific actual permite restrîngerea la maximum a indicaţiilor respectivei intervenţii. In acest scop, gîndirea medicului stomatolog trebuie să fie dominată de principiul conservator, să urmărească, ca prin perfecţionarea continuă a metodelor şi tehnicilor de tratament să recupereze majoritatea dinţilor care intrau în categoria indicaţiilor de extracţie.

Intr-adevăr, dinţii cu procese acute sau cronice la nivelul regiunii periapicale pot fi păstraţi prin ameliorarea metodelor de tratament conservator endodontic; în acele cazuri în care particularităţile procesului patologic sau cele anatomice fac imposibil tratamentul endodontic, vin în sprijin metodele chirurgicale ajutătoare acestui tratament (osteotomia transmaxilară, chiuretajul periapical, rezecţia apicală, amputaţia radiculară, replantarea). Aceste metode conservatoare corect aplicate, reduc apreciabil indicaţiile extracţiei.

Prin extracţia unui dinte rămîne o plagă deschisă în cavitatea bucală, fapt care impune specialistului atitudinea pe care orice chirurg o adoptă în faţa unui act operator: pregătiri preoperatorii adecvate, o tehnicitate corectă şi îngrijiri postoperatorii bine conduse. Acestea au drept scop să asigure o evoluţie fără complicaţii şi o cicatrizare rapidă, a plăgii postextracţionale precum şi un cîmp protetic cît mai bine conformat.

Extracţia dentară ca orice traumatism chirurgical poate determina tulburări grave, uneori disproporţionate ca gravitate faţă de importanţa leziunii cauzale, o adevărată boală traumatică (Dan Theodorescu). Astfel, se pot produce:

- ascensiuni termice de o,8-1 grad, care pot merge la bolnavii cu dezechilibrare ale termoreglării pînă la 1,5 grade;
- modificări ale hemogramei: o leucocitoză de 10.000-12.000/mm.c. îndeosebi după extracţia dinţilor cu parodontită acută; creşte formele nesegmentate de neutrofile şi scade relativ numărul de limfocite;

- o creştere a VSH cu 2-4 mm/oră a doua sau a treia zi după extracţie, accelerarea VSH fiind în raport direct cu intensitatea procesului infecţios;

- modificări ale sistemului cardio-vascular, puls şi tensiunea arterială, datorite atît anesteziei cît mai ales senzaţiilor dureroase. Din aceste motive este bine ca extracţia dentară, atunci cînd nu constituie o urgenţă terapeutică să se efectueze în condiţiile cunoaşterii cît mai amănunţite a terenului pacientului, să devină un act chirurgical planificat.

Indicaţiile extracţiei dinţilor temporari

In mod normal, dinţii temporari trebuie păstraţi pe arcadă pînă la înlocuirea cu dentaţia permanentă pentru a-şi îndeplini rolul funcţional. Pierderea precoce a dinţilor temporari are pe de o parte urmări asupra stării generale a copilului prin tulburările pe care le produce în alimentaţia acestuia, pe de altă parte, duce la apariţia de anomalii dento-maxilare cu tulburări în creşterea maxilarelor şi în erupţia dinţilor permanenţi.

O grijă cu totul deosebită trebuie avută pentru conservarea molarului 2 temporar, care nu trebuie extras înainte de erupţia primului molar permanent, spre a nu influenţa dezvoltarea maxilarului.

In general, extracţia dinţilor temporari înainte sau în perioada de schimbare fiziologică a dinţilor, trebuie să fie pe cît posibil limitată.

Extracţia dinţilor temporari este indicată în următoarele situaţii:

1. Dinţi temporari cu rizaliza terminată şi care au o mobilitate accentuată.

2. In cazurile în care dinţii prezintă carii, cu gangrenă complicată, care întreţin procese septice locale sau generale şi care nu pot fi trataţi prin metode conservatoare (carii cu gangrenă complicată, care au provocat sau întreţin supuraţii perimaxilare, osteomielite, osteite fistualizate, adenopatii, tulburări generale, tulburări de creştere, debilitate, stări febrile).

3. Dinţii temporari, persistenţi pe arcade după perioada normală de erupţie a dinţilor definitivi, care constituie un obstacol în erupţia acestora. Nu se va trece însă la extracţia dintelui temporar, decît după un examen radiografic, care să confirme existenţa dintelui permanent, poziţia şi gradul său de dezvoltare.

In cazurile de agenezie a mugurilor dentari permanenţi dinţii temporari, pot fi păstraţi deoarece îşi pot îndeplini rolul funcţional pînă la vîrste înaintate.

4. Leziuni traumatice ale dinţilor sau maxilarelor: fracturi dentare, radiculare, luxaţii dentare totale, dinţi din focarele de fractură care întreţin procese supurative şi împiedică consolidarea.

Indicaţiile extracţiilor dinţilor permanenţi

In fixarea indicaţiei de extracţie dentară este necesar să se ţină seama atît de leziunile dentoparodontale, cît şi de anumiţi factori locoregionali sau generali; aceeaşi leziune poate beneficia în anumite condiţii de un tratament conservator, în altele impunîndu-se însă îndepărtarea dintelui. Este necesar să se adopte o atitudine judicioasă în indicarea unei extracţii; gîndirea medicului, orientată către păstrarea oricărui dinte recuperabil erupt pe arcadă, va hotărî de la caz la caz necesitatea edentării. In afecţiunile dentoparodontale care se însoţesc de dureri, dar care permit păstrarea dintelui, se impune instituirea unui tratament conservator, chiar dacă bolnavul solicită îndepărtarea dintelui cauzal.

Indicaţiile majore ale extracţiei dentare sînt date de complicaţiile cariilor şi parodontopatiilor marginale, la care se adaugă traumatismele dentomaxilare.

Unele resturi radiculare cu canale corect obturate care nu au leziuni periapicale şi cărora li se pot aplica cape metalice pot fi menţinute pe arcadă, ele contribuind la stabilitatea protezelor, prevenindu-se astfel atrofia crestei alveolare.

Se va recurge la extracţii în următoarele situaţii:

a. dinţi cu distrucţie coronoradiculară întinsă, care nu pot fi reconstituiţi prin mijloace protetice;

b. dinţi cu gangrenă complicată, la care nu se poate aplica un tratament conservator endodontic simplu sau asociat cu metodele chirurgicale ajutătoare;

c. dinţi care au provocat complicaţii infecţioase perimaxilare severe (flegmoane, abcese, adenite supurate);

d. dinţi cauzali ai osteomielitelor sau implantaţi pe sechestre osoase deja detaşate;

e. dinţi care întreţin procese infecţioase acute sau cronice sinuzale sau ganglionare;

f. dinţi cu procese patologice periapicale sau parodontale, care provoacă manifestări severe la distanţă în cadrul bolilor de focar;

g. dinţi cu procese parodontale marginale cronice ce prezintă o mobilitate accentuată, resorbţie avansată a osului alveolar şi pungi adînci ce nu pot fi tratate prin metodele uzuale de tratament medical sau chirurgical;

h. dinţi fracturaţi nerecuperabili;

i. dinţi din focarele de fractură ale maxilarelor care nu pot beneficia de un tratament conservator endodontic, care împiedică reducerea corectă a fragmentelor sau au produs supuraţii;

j. dinţi mult extruzaţi, cu devieri importante ale axului de implantare, care împiedică aplicarea unui tratament protetic corect;

k. dinţi izolaţi, restanţi pe arcade, care împiedică aplicarea unei proteze mobile corespunzătoare;

l. dinţi în malpoziţie, care produc leziuni traumatice importante

ale mucoasei jugale sau linguale;

m. dinţi în malpoziţie ce nu pot fi aliniaţi prin metodele ortodontice sau dinţi ce împiedică anumite redresări ortodontice;

n. dinţi incluşi la care nu mai există posibilitatea de a erupe normal pe arcadă;

o. dinţi care generează tulburări severe de erupţie;

p. dinţi supranumerari care produc tulburări funcţionale;

r. dinţi care provoacă iritaţii cronice locale generînd tumori de granulaţie nespecifică;

s. dinţi care se găsesc în zonele ce urmează a fi iradiate la bolnavii cu cancere în regiunea cervico-facială.

Factori importanţi pentru extracţie

In indicarea şi alegerea momentului extracţiei este necesar să se ţină seama de o serie de factori generali şi locali, care pot influenţa în mod nefavorabil atît buna desfăşurare a actului operator, cît, mai ales, evoluţia ulterioară a procesului de vindecare.

In general nu se poate vorbi de contraindicaţii absolute ale ext. ţiei dentare - exodontia însăşi fiind o intervenţie de necesitate - ci de condiţiile locale şi generale de care este necesar să se ţină seama în indicarea intervenţiei respective şi în alegerea momentului de efectuare. Aceşti factori implică atît o pregătire preoperatorie cît şi îngrijiri postoperatorii speciale, adecvate.

Cînd bolnavul care necesită o extracţie suferă de anumite afecţiuni generale, în alegerea momentului extracţiei şi stabilirea tratamentului pre- şi postoperator se va cere colaborarea cu medici de alte specialităţi.

1. Factori generali

Examenul stării generale a bolnavului căruia i se indică extracţia unui dinte sau a unui grup de dinţi este absolut obligatoriu. In această direcţie se investighează prin anamneză, examen clinic obiectiv şi examene de laborator afecţiunile sanguine, ale aparatului cardiovascular, afecţiunile hepatice, renale, endocrine se iau relaţii asupra eventualelor tratamente efectuate etc.

Stările patologice către care trebuie orientată atenţia sînt următoarele:

- Sindroamele hemoragipare sînt datorate fragilităţii capilare, modificărilor trombocitare sau tulburărilor de coagulare şi pot surveni la bolnavi cu suferinţe hepatice, intestinale, splenice, medulare etc. De aceea, înainte de extracţie trebuie determinate constantele uzuale ale sîngerării şi coagulării: timpul de sîngerare (normal 1-4 minute) şi de coagulare (normal 6-10 minute). De asemenea, în anumite cazuri trebuie cercetate:

- fragilitatea capilară prin proba Rumpăl - Leede: se aplică pe braţ, timp de 5 minute manşeta aparatului de tensiune umflată la 100 mmHg presiune sistolică; dacă apar pînă la 8 peteşii proba este negativă; slab pozitivă,

cînd apar 8-2o peteşii; pozitivă cînd apar între 2o şi 8o de peteşii; intens-pozitivă, cînd numărul peteşiilor este mai mare de 8o;

- numărătoarea de trombocite (normal = 2oo.ooo-4ooooo/mm.c);
- timpul de retracţie a cheagului (retracţia trebuie să fie completă la 1/2 oră - 1 oră, neretractarea după 4 ore indicînd o stare patologică;
- timpul de accelerină (normal 25-3o secunde);
- timpul de preconvertină (normal 25-3o secunde);
- timpul de protrombină (normal 26-32 de secunde);
- timpul Quick (normal 12-14 secunde);
- factorii antihemofilici, pentru a putea preciza eventualul tip de hemofilie de care suferă bolnavul.

Sindroamele şi bolile hemoragice se produc prin alterarea unuia sau a mai multor factori ai hemostazei sau prin creşterea în exces a unui factor anticoagulant. Se manifestă clinic prin hemoragii mucoase sau cutanate şi prin apariţia de pete sau hematoame provocate adesea de mici traumatisme.

Sindroamele hemofilice sau parahemofilice vor prezenta prelungiri ale timpului de coagulare, ale timpului Quick, timpului de proaccelerină şi preconvertină.

In sindroamele hemoragice de tip purpuric, manifestate clinic mai ales prin peteşii, apar creşteri ale timpului de sîngerare, semnul Rumpell-Leed este pozitiv, retracţia cheagului este întîrziată, numărul trombocitelor scăzut sub normal.

Stări hemoragipare pot apare şi în anumite afecţiuni generale în care sînt interesaţi diferiţi factori ai sîngerării şi coagulării. Rezistenţa capilară este de regulă scăzută în stări septicemice, uremie, intoxicaţii profesionale, medicamentoase sau alimentare, insuficienţă hepatică, stări alergice etc.

Timpul de sîngerare poate fi crescut în viroze, scarlatină, endocardită lentă, uremie, avitaminoze, intoxicaţii cu sulfamide, chinină, antibiotice, hiperfoliculinemie, stări alegice, splenopatii cu hipersplenism, mieloze, leucemii, reticuloendoteliloze, bolnavi iradiaţi etc.

Timpul de coagulare poate fi crescut, în afară de stările hemofilice şi în hipoprotrombinemii, în hipovitaminozele K (datorite unor afecţiuni digestive sau prin lipsa producerii acestei vitamine ca urmare a unui tratament prelungit cu sulfamide sau antibiotice), în hepatitele cronice, în mielopatiile primare sau secundare datorite infecţiilor prelungite, în intoxicaţiile cu arsenic sau fosfor, în afecţiunile neoplazice, etc.

Manifestările clinice şi modificările constantelor sanguine vor aviza stomatologul asupra faptului că extracţia nu poate fi făcută decît după o pregătire judicioasă prealabilă urmărind corectarea pînă la normal sau aproape de normal, a tulburărilor existente. Bineînţeles, pregătirea se va face în colaborare cu internistul.

Cît priveşte actul operator, acesta trebuie să fie cît mai puţin traumatizant, iar tratamentul local postoperator va urmări o protecţie atentă

a plăgii şi a cheagului intraalveolar.

In cazul unor tulburări severe de coagulare şi sîngerare este preferabil ca extracţia să fie făcută în condiţii de spitalizare, pentru a putea urmări bolnavul pînă la instalarea cicatrizării.

Afecţiunile cardiace compensate nu necesită temporizarea extracţiei dentare în cazul cînd aceasta este indicată.

Alegerea anesteziculuí însă va fi făcută cu mult discernămînt, pentru a nu produce variaţii bruşte ale tensiunii arteriale, ale circulaţiei centrale sau periferice. Este preferabil ca în aceste cazuri să se apeleze în prealabil la o preanestezie necesară, atît pentru a diminua cantitatea de anestezic pe care o vom utiliza, cît şi pentru a obţine o sedare a sistemului nervos; se previn astfel unele accidente posibile fie datorită substanţei anestezice, fie datorită traumatismului operator.

In cazul afecţiunilor cardiace decompensate, atît anestezia, cît şi traumatismul produs de extracţie sînt mai greu suportate. Pregătirea preextracţională este necesar a fi făcută în colaborare cu cardiologul, cu care se vor stabili de asemenea anestezia şi terapia imediată a unor eventuale accidente specifice ce pot surveni în timpul actului operator. Uneori este necesar ca extracţia să fie făcută în condiţii de monitarizare a bolnavului.

Intrucît bacteriemia postextracţională poate complica afecţiunile valvulare, după extracţia se va administra un tratament preventiv cu antibiotice. Dacă în etiologia afecţiunii valvulare respective se bănuieşte un factor infecţios dentoparodontal, se pot face însămînţări din focarele respective, testînd apoi sensibilitatea la antibiotice, în vederea instituirii unui tratament etiologic adecvat.

In anumite forme de reumatism, bacteriemia care apare după îndepărtarea focarului infecţios dentar poate agrava afecţiunea respectivă. De aceea, dacă examenele au pus în evidenţă creşterea vitezei de sedimentare, a proteinelor plasmatice, a antistreptolizinei ASLO, extracţia se va face sub protecţie de antibiotice cu spectru larg, administrarea lor începînd cu 24 de ore înainte de extracţie şi continuînd 5-6 zile după aceasta.

Leucozele acute contraindică în mod categoric extracţia dentară.

In leucozele cronice extracţia este permisă numai sub controlul riguros al hemostazei şi sub protecţie de antibiotice, pentru a preveni apariţia unor complicaţii hemoragice sau infecţioase locoregionale sau generale.

Diabetul favorizează producerea unei sîngerări mai abundente şi apariţia complicaţiilor infecţioase postextracţionale. Extracţia se face după scăderea glicemiei, sub medicaţie hipoglicemiantă şi sub protecţie de antibiotice.

Nefropatiile, necesită în anumite forme clinice, unele precauţii care privesc anestezia (nefropatiile însoţite de creşterea tensiunii arteriale) sau actul operator. Este de preferat ca extracţiile să fie făcute în cît mai puţine şedinţe, pentru a micşora numărul eventualelor agresiuni microbiene

sau toxice. Protecţia antibiotică este necesară.

Afecţiunile hepatice expun, prin dereglarea sintezei protrombinei, a fibrinogenului şi indirect a vitaminei K, la hemoragii postextracţionale.

O atenţie cu totul deosebită va fi acordată bolnavilor şi convalescenţilor de hepatită epidemică, întrucît, afecţiunea este extrem de contagioasă, putîndu-se transmite prin instrumentele cu care se lucrează. De aceea, după extracţia făcută unui asemenea bolnav, instrumentarul şi cîmpurile vor fi depozitate în recipiente separate şi sterilizate cu cea mai mare grijă.

In iradierile masive făcute în scop terapeutic, în special pentru tumori buco-maxilo-faciale şi cervicale, se produc o serie de modificări locale şi generale care afectează hemostaza şi capacitatea de apărare a organismului împotriva infecţiilor şi care expun la producerea osteoradionecrozelor. De aceea, în general extracţiile vor fi evitate, iar dacă sînt indispensabile se vor executa cît mai netraumatizant, se va asigura o hemostază perfectă, se va proteja alveola şi cheagul intraalveolar şi se vor administra antibiotice.

Graviditatea: impune anumite rezerve în indicaţiile de extracţie dentară. Este de preferat ca în primele trei luni de sarcină, perioada de organogeneză, să se evite anesteziile locoregionale sau generale şi traumatismele operatorii ce se pot complica cu bacteriemii sau infecţii locoregionale. De asemenea antestezia şi traumatismul extracţional pot declanşa o naştere prematură în ultimile două luni de sarcină. Tratamentul permanent cu substanţele anticoagulante la bolnavii cu proteze valvulare cardice, cu proteze vasculare, cu flebite provoacă hemoragii postextracţionale. La aceştia este necesară întreruperea tratamentului cu 2-3 zile înainte de extracţie, interval în care constantele de coagulare revin la normal şi numai după aceea poate fi efectuată extracţia dentară. După formarea cheagului alveolar poate fi reluat tratamentul anticoagulant.

Corticosteroizii, folosiţi timp îndelungat în tratamentul anumitor afecţiuni generale, determină o scădere substanţială a capacităţii de apărare a organismului împotriva factorilor infecţioşi. Extracţia dentară în aceste cazuri se poate complica cu apariţia unor infecţii locale, care eventual, se pot extinde la ţesuturile învecinate. De aceea se vor lua măsuri de prevenire a infecţiilor prin administrarea de antibiotice.

Tratamentul cu citostatice - limitează indicaţiile de extracţie; prin acţiunea citostaticelor asupra seriei albe şi trombocitelor, apar implicit, tulburări ale mecanismului de hemostază, de care este necesar să se ţină seama.

SIDA - (sindromul imuno-deficitar dobîndit) în terminologia franceză sau AIDS (aquired immuno deficiency syndrome) în terminologia americană, reprezintă un sindrom ce se manifestă la bolnavii cu tulburări ale sistemului imunologic celular. Agentul patogen al acestui sindrom, ar fi după unele cercetări un retrovirus care se fixează pe limfocitele T_4.

Statisticile menţionează că sindromul este prezent cu predominenţă la unele categorii de persoane şi anume:

- la homosexuali;
- la persoane dependente de droguri administrate intravenos;
- la persoane tratate prin transfuzii cu sînge sau derivate de sînge (accidentaţi, şocuri hemoragice, hemofilici etc., de la bolnavi inaparenţi clinic).

In practica stomatologică transmiterea infecţiei se poate face prin sînge şi salivă de la bolnavii declaraţi cît şi de la cei cu boala inaparentă.

In general se admite că pentru siguranţa medicului stomatolog este necesar să se ia măsurile de profilaxie ca şi în cazul hepatitei B. Aceste măsuri se referă la:

- evitarea de a se lucra cu leziuni (soluţii de continuitate tegumentară) existente pe mîini;
- instrumentarul ascuţit (bisturie, foarfece etc) şi acele (de seringă, pentru tratament endodontic) să nu traumatizeze medicul în timpul manoperelor);
- piesele de mînă ale unitului dentar, aspiratoare, este obligator să fie spălate cu soluţii de detergenţi şi apoi şterse cu un dezinfectant cu acţiune micobactericidă;
- eventual instalarea unor ventile de siguranţă care să împiedice intrarea secreţiilor contaminate în circuitul aparatului (spray,jet de apă şi aer pentru răcire în timpul şlefuirilor etc);
- protecţia permanentă a medicului cu halat, mănuşi chirurgicale, mască (toate cu folosire unică) şi ochelari (supuşi dezinfecţiei ca şi piesele de mînă).

2. Factori locali

Supuraţiile perimaxilare de cauză odontală impun, de cele mai multe ori, îndepărtarea dintelui care a provocat apariţia procesului infecţios.

In general se recomandă ca extracţia să fie efectuată după trecerea inflamaţiei acute. Nu trebuie însă o temporizare prea prelungită a extracţiei dinţilor cauzali ai proceselor supurative perimaxilare, deoarece se pot produce recidive şi, mai ales, instalarea leziunilor osteomielitice.

Extracţia în plin proces supurativ, "la cald", se poate efectua numai în cazurile în care procesul septic este localizat periradicular, intraalveolar, deci, cînd prin îndepărtarea dintelui, se creează o cale de drenaj, eficient. De asemenea, în cazurile în care colecţiile purulente sînt superficiale, în cazurile în care colecţiile purulente sînt superficiale subgingivale, în imediata apropiere a dintelui, extracţia va fi completată cu decolarea gingiei şi evacuarea puroiului.

Stomatitele impun amînarea momentului extracţiei.

Sinuzitele acute maxilare de cauză nazală necesită temporizarea extracţiilor premolarilor şi molarilor superiori, pentru a nu supraadăuga un factor infecţios dentoalveolar celui preexistent. In sinuzitele acute de cauză dentară, extracţia dintelui poate duce la amendarea fenomenelor clinice. In vederea desfăşurării corecte a tehnicii de extracţie trebuie bine cunoscute unele date anatomice dento-maxilare precum şi unele modificări pe care eventual le prezintă structurile asupra cărora se intervine. Astfel, forma şi structura dinţilor de extras, forma rădăcinilor şi dispoziţia lor, anomaliile radiculare, gradul distrucţiei substanţei dentare; dispoziţia şi structura ligamentului alveolo-dentar; structura osului alveolar, grosimea şi rezistenţa tablelor osoase vestibulare şi orale, raporturile de vecinătate ale dinţilor de extras, (sinusul maxilar, fosele nazale, canalul mandibular, gaura mentonieră, vasele şi nervii regionali); inervaţia dinţilor de extras în vederea anesteziei.

De asemeni trebuie cunoscute modificările patologice loco-regionale datorate leziunii care determină extracţia dentară sau altor leziuni sau cauze generale: leziuni osoase inflamatorii sau osteomielitice; distrucţii osoase prin formaţiuni pseudo-tumorale sau tumorale; leziuni inflamatorii ale părţilor moi perimaxilare; leziuni ale mucoasei cavităţii bucale; modificări ale structurii osului prin stări patologice generale care-i măresc fragilitatea (osteoporoză, disendocrinii paratiroidiene, boala Paget, boala Recklinghausen).

Pentru precizarea elementelor de morfologie dento-maxilară şi a modificărilor patologice existente, este indispensabil examenul radiologic, care, pe lîngă diagnostic, dă indicaţii de mare valoare privin tehnica operatorie. Examenul radiologic, în principiu, ar trebui socotit ca o metodă obligatorie care să preceadă orice intervenţie dento-maxilară, respectiv şi extracţia dentară. Cînd investigaţia clinică nu depistează elemente deosebite şi în cazul extracţiilor simple, pentru procese bine precizate, practicianul poate renunţa la radiografie. Medicul este obligat însă ca înainte de intervenţie să facă radiografii cu filme mici endobucale şi eventual radiografii extraorale în diferite incidenţe, ori de cîte ori starea şi situaţia dintelui precum şi semnele locoregionale şi generale pe care le prezintă bolnavul trădează existenţa unor factori care ar putea să complice intervenţia şi să genereze accidente ulterioare.

Pregătiri preextracţionale. Orice extracţie dentară trebuie considerată o intervenţie chirurgicală şi condusă ca atare. Ea trebuie să fie deci precedată de anumite pregătiri în scopul de a se evita sau a restrînge accidentele şi complicaţiile. Aceste pregătiri privesc: a. bolnavul; b. operatorul; c. instrumentarul.

a. Pregătirea bolnavului. La bolnavii care prezintă deficienţe organice cu tulburări care pot fi agravate prin extracţia dentară, este necesar în prealabil tratamentul acestor stări patologice, eventual în colaborare cu medicul internist şi numai după cedarea fenomenelor generale, poate fi făcută intervenţia. Nu se va trece la extracţia dentară la bolnavii

cu stări de debilitate accentuată, oboseală, surmenaj, fără o pregătire prealabilă prin odihnă, tonice generale, vitaminoterapie etc.

Ca orice intervenţie chirurgicală, extracţia dentară provoacă bolnavului un traumatism psihic. Traumatismul psihic îl vom putea diminua, urmînd cîteva reguli generale:

- bolnavul trebuie pe de o parte să fie convins de necesitatea intervenţiei, arădîndu-i-se pericolele ce ar putea rezulta din menţinerea dintelui afectat, iar pe de altă parte trebuie combătută teama de intervenţie, obţinîndu-se încrederea şi colaborarea lui. Pregătirea instrumentarului să nu fie făcută în prezenţa bolnavului.

La bolnavii cu un psihic mai labil, la cei fricoşi, la copii, este indispensabilă o premedicaţie sedativă, liniştitoare (poţiune bromată, meprobamat etc).

O anestezie bună linişteşte bolnavul, care îşi dă seama de insensibilitatea regiunii şi astfel voinţa de a-şi învinge teama este mult ajutată.

Pregătirea cavităţii bucale. Pentru a se evita infectarea plăgii de extracţie se vor lua următoarele măsuri: bolnavul îşi va clăti gura cu o soluţie de apă oxigenată (o lingură la un pahar), sau hipermanganat de potasiu 1/1o.ooo, sau clorhexidină soluţie 4%. Foarte bune sînt spălăturile cu jet sub presiune cu spray-ul de la unitul dentar, care înlătură toate depozitele din spaţiile interdentare. Depozitele moi de pe dinţi şi de pe mucoase vor fi curăţate cu tampoane îmbibate în apă oxigenată sau chlorhexidină. Depozitele mari de tartru vor fi ridicate cu instrumente de detartraj. In parodontitele marginale, cu leziuni inflamatorii ale mucoasei, se vor face badijonări cu soluţii şi colutorii antiseptice. Dacă există carii deschise, se va face pe cît posibil o curăţire a cavităţilor prin aplicarea unor pansamente provizorii.

Poziţia bolnavului. In mod obişnuit, în practică, extracţia dentară se execută pe fotoliul stomatologic. Bolnavul va fi dezbrăcat de hainele groase, eliberat de tot ceea ce i-ar putea jena circulaţia şi respiraţia (cravată, centură, sutien) şi aşezat pe fotoliu, bine sprijinit de spătar, cu capul fixat în tetieră, astfel încît să i se asigure o poziţie confortabilă, dar în acelaşi timp corespunzătpare efectuării nestînjenite a tehnicilor de anestezie şi de extracţie. Pentru arcada superioară, fotoliul se va ridica mai sus, cu spătarul şi tetiera înclinate înapoi, astfel încît capul bolnavului să fie în uşoară extensie.

Pentru extracţia dinţilor inferiori, poziţia cea mai potrivită se obţine prin coborîrea fotoliului; tetiera se va fixa în prelungirea spătarului, capul aflîndu-se în poziţie verticală sau în uşoară flexie.

Fotoliul dentar hidraulic în care poziţia bolnavului este în decubit dorsal mai mult sau mai puţin accentuat permite aşezarea acestuia în cea mai favorabilă poziţie pentru medic şi impune folosirea aspiratorului de salivă şi secreţii.

Scanned with OKEN Scanner

In cazurile în care se foloseşte anestezia generală, se va folosi poziţia culcat, bolnavul fiind aşezat în decubit pe masa de operaţie. Anestezia generală, de preferat prin intubaţia endotraheală, necesită meşarea perfectă a faringelui, capul va fi fixat, gura fiind menţinută deschisă cu ajutorul unui depărtător.

Se vor aplica cîmpuri sterile, care să acopere gîtul şi toracele pacientului; cîmpurile nu trebuie să lipsească de la nici un cabinet stomatologic.

Lumina naturală nu este întotdeauna suficientă, fiind necesară o lampă care să proiecteze lumina endobucal. Iluminarea necorespunzătoare a cîmpului operator, îngreunează mult tehnica.

b. Pregătirea şi poziţia operatorului. Fiind vorba de o intervenţie sîngerîndă, care deschide o plagă mucoasă şi osoasă, pregătirea stomatologului va fi în concordanţă cu aceasta. In extracţiile curente, spălarea minuţioasă a mîinilor este suficientă. In extracţiile chirurgicale cînd sînt necesare trepanaţii osoase, se impune ţinuta chirurgicală, cu halat şi mănuşi sterile; operatorul îşi va alege o poziţie cît mai adecvată, încît să aibă acces nestînjenit asupra regiunii şi să poată executa liber, cu precizie şi permanent controlat, manoperele de extracţie.

Ca regulă generală, operatorul va sta la dreapta şi puţin în faţa bolnavului. Pentru anumite grupe de dinţi sînt recomandate poziţii speciale, care să uşureze tehnica. Astfel, pentru dinţii arcadei superioare, precum şi pentru dinţii hemiarcadei stîngi inferioare şi pentru frontali, operatorul va veni cît mai mult în faţa bolnavului. Pentru dinţii posterieri ai hemiarcadei drepte inferioare, operatorul va sta la dreapta şi puţin înapoia pacientului, astfel încît mîna dreaptă, cu care manevrează instrumentarul, să poată avea mişcările libere.

c. Pregătirea instrumentarului. După stabilirea dinţilor de extras şi a tehnicii care va fi folosită, se va pregăti instrumentarul adecvat şi anume:

- instrumentarul obişnuit pentru examenul în cavitatea bucală (pensă, oglindă, sondă dentară);
- instrumentarul pentru anestezie (seringă şi ace de mărimi potrivite);
- instrumentarul de extracţie: se vor alege cleştii şi elevatoarele adecvate dinţilor sau rădăcinilor de extras. De asemenea, va trebui să fie pregătit şi instrumentarul auxiliar pe care operatorul să-l poată avea la îndemînă atunci cînd, în timpul intervenţiei folosirea sa devine necesară: chiurete de diferite forme şi mărimi, pensă ciupitoare de os, dălţi şi ciocan, bisturiu, foarfece, depărtătoare cu fereastră sau tip Langenbeck, instrumentar şi material pentru sutură.

Instrumentele sterilizate vor fi etalate pe măsuţa de lucru şi acoperite cu un cîmp steril. Vor fi pregătite de asemenea şi celelalte materiale

necesare bunei desfăşurări a intervenţiei: comprese, mese iodoformate, soluţii anestezice, fiolajele necesare pentru rezolvarea eventualelor accidente etc. Acestea se vor aşeza astfel încît să fie uşor accesibile şi la îndemîna operatorului.

Instrumentarul. Este necesar un instrumentar special pentru extracţia propriu-zisă şi un instrumentar ajutător.

Instrumentarul special. Instrumentele de extracţie sînt numeroase şi variate, adaptate formei variate a dinţilor, a poziţiei lor şi a leziunilor pe care le prezintă. Sînt trei categorii principale de instrumente construite adecvat pentru extracţie: cleşti, elevatoare şi sindesmotoame.

C l e ş t i i

Cleştii dentari, se compun dintr-o parte activă reprezentată de cele două fălci, mînerul şi articulaţia.

Cleştii pentru dinţii arcadei superioare, au fălcile în general în prelungirea mînerului; la cleştii pentru dinţii arcadei inferioare fălcile fac un unghi aproape de 90 de grade cu mînerul.

Fălcile sînt modelate după forma anatomică a dintelui respectiv, în vederea unei bune adaptări în jurul coletului dentar. Cleştele, apucînd dintele, face corp comun cu acesta, astfel încît forţa va fi transmisă prin intermediul rădăcinii dentare asupra pereţilor osoşi lărgindu-se în acest mod spaţiul alveolar. Cleştele este întrebuinţat în cazurile în care există o suprafaţă de priză bună şi o rezistenţă suficientă a coroanei. Cleştele mai este indicat în extragerea unor resturi radiculare, cînd rădăcina depăşeşte marginea alveolei sau poate fi descoperită suficient cu elevatorul pentru a permite aplicarea sa pe rădăcină.

In general, reuşita extracţiei depinde de adaptarea cleştelui pe gîtul dintelui. Tocmai datorită acestui fapt, sortimentul cleştilor este atît de variat.

Iată tipurile de cleşti adaptaţi fiecărei grupe de dinţi:

- cleşti pentru incisivi şi canin, cu fălcile în prelungirea braţelor; fălcile sînt late şi egale (Fig.3.1.).

- un cleşte pentru premolari, cu fălcile în unghi obtuz faţă de mîner, pentru a se putea lucra în mîner, pentru a se putea lucra în axul dintelui; distanţa între fălci este mai mare ca la cleştii pentru incisivi, deoarece coroana premolarilor este mai bombată. Vîrful fălcilor este rontunjit uniform (Fig.3.2.);

- doi cleşti pentru molari (dreapta şi stînga), de asemenea cu fălcile în unghi obtuz faţă de mîner; fălcile sînt mari, lăţite, puternice, cu faţa internă concavă, avînd între ele un spaţiu mare pentru a putea cuprinde coroana voluminoasă a molarilor. Marginea fălcii care se aplică vestibular are forma de cioc (pinten) ascuţit în vîrf de lance pentru a se putea insinua între cele două rădăcini: distovestibulară şi meziovestibulară;

marginea fălcii palatinale este rotunjită. Deci cleştii pentru hemiarcada superioară dreaptă sînt diferiţi de cei care se întrebuinţează în extracţia molarilor superiori ai hemiarcadei stîngi (Fig.3.3. şi 3.4).

Fig.3.1. Cleşte pentru extracţia incisivilor şi caninilor superiori.

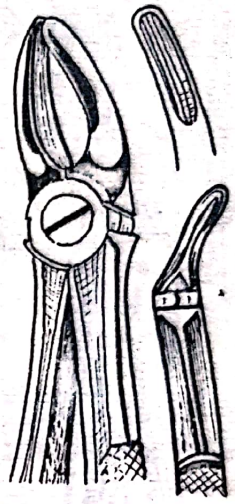

Fig.3.2. Cleşte pentru extracţia premolarilor superiori.

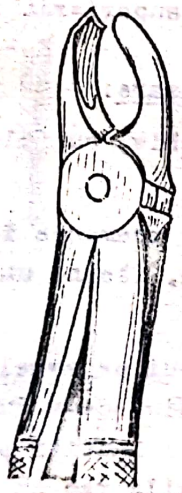

Fig.3.3. Cleşte pentru extracţia molarilor superiori din dreapta.

Fig.3.4. Cleşte pentru extracţia molarilor superiori din stînga.

- un cleşte pentru molarul de minte superior, fără pinteni, cu două curburi între mîner şi fălci, luînd astfel forma "în baionetă" (Fig.3.5.). Prin această dublă îndoitură, se realizează un paralelism între axul fălcilor şi axul mînerului, făcînd posibilă adaptarea la colet şi tracţiunea în axul dintelui;

- un cleşte pentru rădăcini, cu dublă îndoitură, "în baionetă". Acesta are fălcile drepte, cu vîrful ascuţit pentru a se putea însinua între alveolă şi rădăcină. Cele două fălci au faţa externă convexă, iar cea internă, uşor scobită şi se unesc la vîrf pentru a prinde bine rădăcina (Fig.3.6).

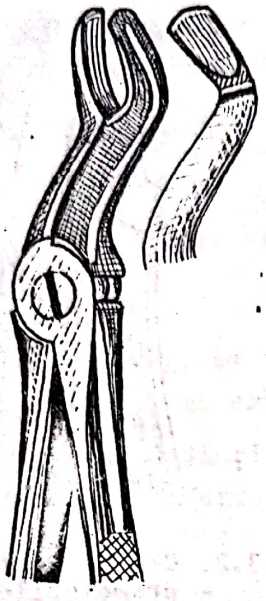

Fig.3.5. Cleşte pentru extracţia molarilor de minte superiori.

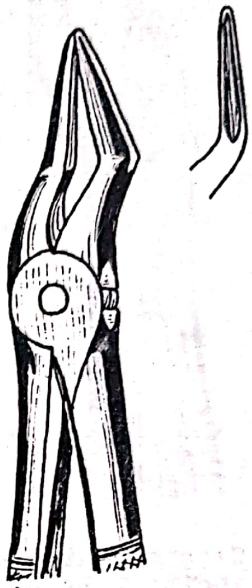

Fig.3.6. Cleşte "în baionetă" pentru extracţia rădăcinilor dinţilor superiori.

Pentru dinţii permanenţi ai arcadei inferioare:

- un cleşte pentru incisivi, îndoit pe muchie, cu fălcile în unghi drept, ascuţite la vîrf şi apropiate (Fig.3.7.);

- un cleşte pentru canini şi premolari, de asemenea îndoit pe muchie, cu fălcile puţin mai late şi uşor distanţate, făcînd un unghi mai mare de 90° cu mînerul (Fig.3.8);

- cleşti pentru molari, prevăzuţi cu pinteni pe ambele fălci. Sînt de două feluri: unii îndoiţi pe lat, care se pot aplica de-a lungul arcadei dentare, fără să se destindă comisura bucală şi alţii îndoiţi pe muchie care se aplică perpendicular pe arcadă (Fig.3.9). Fălcile fac cu mînerul un unghi drept sau puţin obtuz şi sînt voluminoase, puternice, lăţite, cu faţa internă concavă, depărtate între ele, cu pinteni pentru a se putea angrena între cele două rădăcini, mezială şi distală;

- un cleşte pentru molarul de minte inferior îndoit pe lat în unghi drept (Fig.3.10); fălcile sînt scurte, curbe şi lăţite, fără pinteni, deoarece de cele mai multe ori molarul de minte inferior are un corp radicular, care, la colet este de formă rotundă;

- cleşti pentru rădăcini. Pot fi îndoiţi pe lat sau pe muchie, fălcile făcînd un unghi drept cu mînerul. Fălcile sînt drepte, ascuţite şi unite la vîrf pentru a putea pătrunde între alveolă şi rădăcina şi pentru a

putea prinde bine rădăcina (cleşti în "Cioc de vultur") (Fig.3.11).

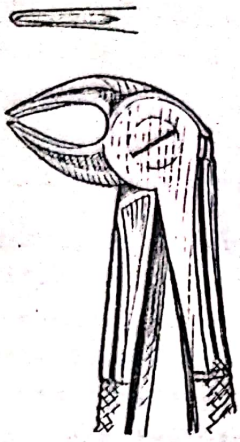

Fig.3.7. Cleşti pentru extracţia incisivilor inferiori.

Fig.3.8. Cleşte pentru extracţia caninilor şi premolarilor inferiori.

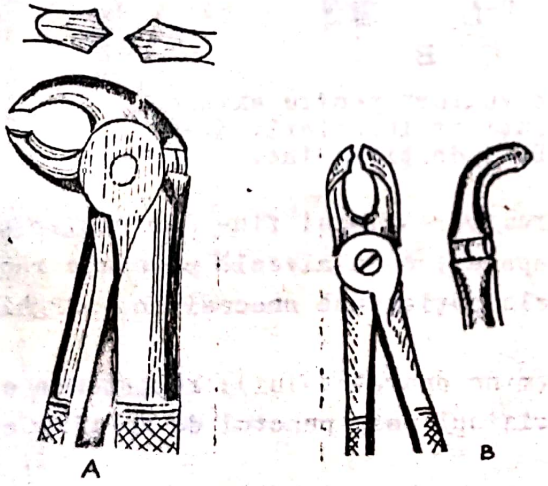

Fig.3.9. Cleşti pentru extracţia molarilor inferiori: A.Indoiţi pe muchie ; B. Indoiţi pe lat.

Fig.3.10. Cleşte pentru extracţia molarilor de minte inferiori.

Pentru dinţii temporari există:

- un cleşte drept pentru incisivii şi caninii arcadei superioare;
- un cleşte uşor îndoit pentru molarii arcadei superioare;
- un cleşte pentru incisivii şi caninii arcadei inferioare;
- un cleşte pentru molarii arcadei inferioare.

Cleştii sînt în general de aceeaşi formă ca şi pentru dinţii permanenţi respectivi, însă mai mici, adaptaţi dimensiunilor dinţilor temporari.

E l e v a t o a r e l e, sînt constituite dintr-o porţiune activă, mai mult sau mai puţin plată sau în jgheab denumită lamă, dintr-o tijă cilindrică intermediară şi un mîner gros rotunjit. Un elevator bun trebuie să aibă

extremitatea lamei ascuţită pentru a se putea insinua între rădăcina şi alveolă.

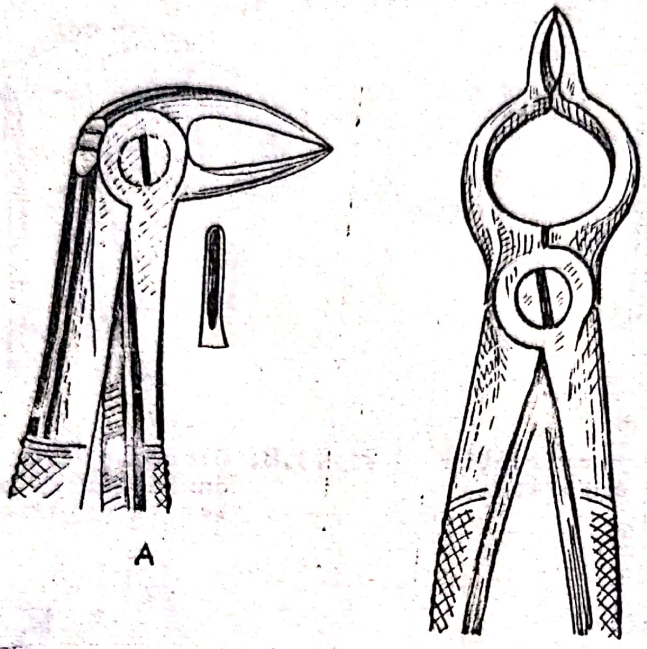

Fig.3.11. Cleşti "în cioc de vultur" pentru extracţia rădăcinilor dinţilor inferiori: A.Indoiţi pe muchie; B. Indoiţi pe lat.

Elevatorul acţionează prin introducerea lamei fine dar rezistente, în spaţiul alveolo-dentar. El caută să capete loc în alveolă pe seama rădăcinii, pe care tinde a o ridica. Elevatoarele acţionează succesiv ca pîrghii de gradul I sau II astfel:

- gradul I: forţa este mînerul (mîna operatorului); rezistenţa este vîrful elevatorului aplicat pe dinte; sprijinul este punctul de sprijin al elevatorului pe marginea alveolei;

- gradul II: forţa este mînerul (mîna operatorului); rezistenţa este partea activă a elevatorului aplicată pe rădăcina dentară; sprijinul este vîrful elevatorului sprijinit pe peretele alveolei (în alveolă).

Folosirea elevatoarelor este indicată pentru extracţia resturilor radiculare. In extracţiile ce necesită o tehnică complicată, elevatorul reprezintă un instrument de neînlocuit.

Folosirea elevatoarelor este indispensabilă în extracţiile rădăcinilor situate intraalveolar profund precum şi în cazurile în care este distrusă regiunea coletului dentar pînă la marginea alveolei, nemaiputînd deci asigura priza necesară pentru extracţia cu cleştele.

Ele sînt de asemenea folosite curent ca instrumente ajutătoare în extracţia dinţilor cu coroane integre pentru secţionarea ligamentului circular alveolo-dentar la colet, uşurînd adaptarea fălcilor cleştilor şi uneori chiar pentru luxaţia acestora.

In mod obişnuit sînt necesare următoarele tipuri de elevatoare:

- pentru maxilar: 2 elevatoare drepte; elevatorul în jgheab care prezintă lama activă lungă cu o faţă concavă şi una convexă, rotunjită la capăt (Fig.3.12) şi elevatorul în flacără care are partea activă ascuţită la capăt, în formă de lance (Fig.3.13).

Pentru dinţii posteriori, s-au construit elevatoare a căror tijă este în formă de "baionetă" putînd fi aplicate în axul dintelui fără o deschidere exagerată a cavităţii bucale (Fig.3.14).

- pentru mandibulă: 2 elevatoare cudate în unghi drept sau obtuz cu cioc lateral (Fig.3.15 şi 3.16); lama are una din feţe ce se aplică pe peretele alveolar, convexă, iar faţa activă care se aplică pe rădăcină, concavă sau plană. Lama poate fi scurtă sau efilată pentru a se putea adapta la diferite situaţii anatomice întîlnite. Cu fiecare elevator se poate acţiona numai pe o faţă a dintelui, ele trebuind deci să fie pereche.

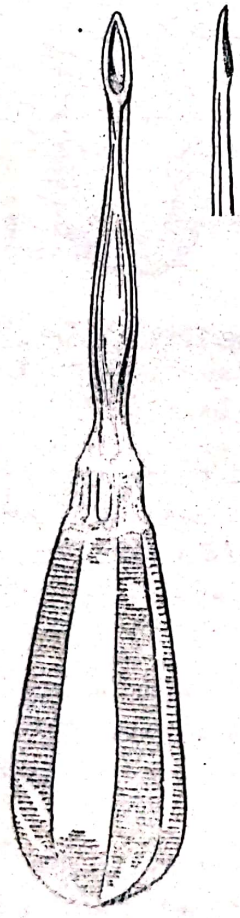

Fig.3.12. Elevator drept "în jgheab".

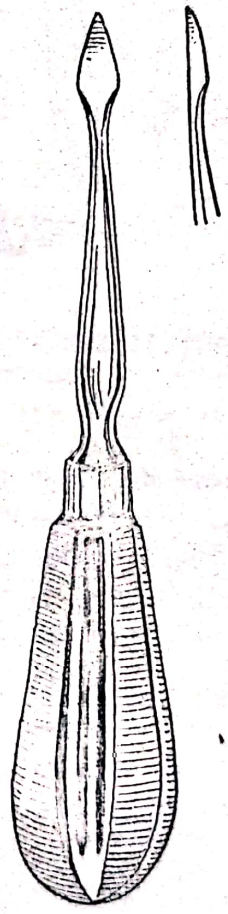

Fig.3.13. Elevator drept "în flacără.

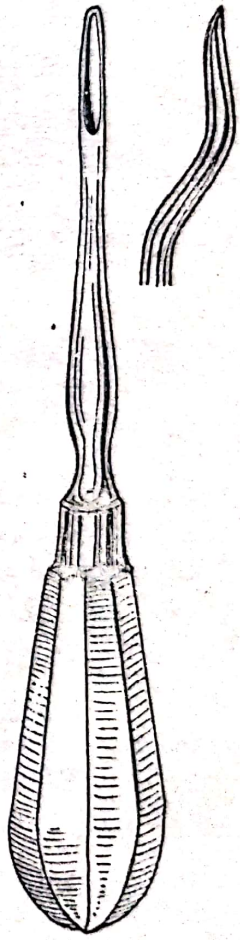

Fig.3.14.Elevator în "baionetă".

- un elevator "picior de ciută", îndoit în unghi obtuz în prelungirea tijei cu lama activă în formă de jgheab (Fig.3.17); este indicat în extracţia dinţilor inferiori şi se aplică îndeosebi pe faţa mezială şi vestibulară a rădăcinii;

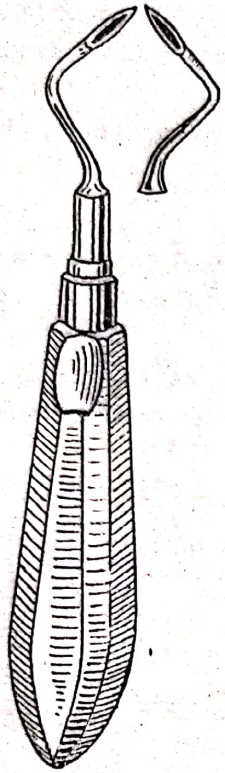

Fig.3.15.Elevator cu cioc lateral lung şi efilat.

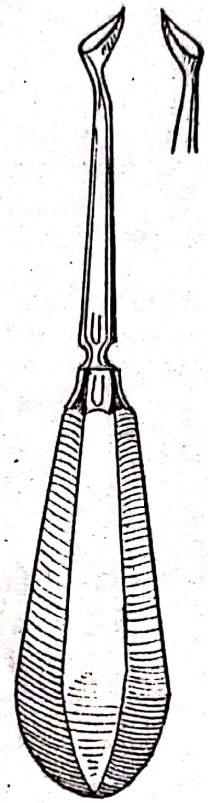

Fig.3.16.Elevator cu cioc lateral scurt.

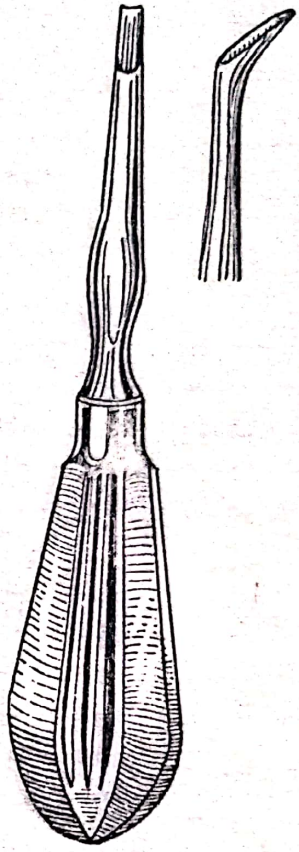

Fig.3.17.Elevator în "picior de ciută".

- un elevator "limbă de crap" (Lecluse) a cărui extremitate este în formă de lance, cu o faţă activă plană şi una convexă. Tija să prezintă o cotitură pe care indexul operatorului se sprijină pentru a evita deraparea în momentul intervenţiei (Fig.3.18). Se întrebuinţează exclusiv pentru luxaţia şi extracţia molarilor de minte inferiori.

S i n d e s m o t o a m e l e - sînt instrumente asemănătoare elevatoarelor formate dintr-o lamă subţire, o tije şi un mîner (Fig.3.19).

Pentru dinţii arcadei superioare există sindesmotoame cu lama dreaptă şi uşor îndoită pentru molarul de minte.

Pentru dinţii arcadei inferioare există de asemenea două forme cu lama îndoită în unghi drept: o formă activă vestibulo-lingual şi alta mezio-distal.

Sindesmotomul, prin lama sa tăioasă se introduce între gingie şi dinte, apoi prin mişcări uşoare se caută să se secţioneze ligamentul circular, apoi ligamentul intraalveolar prin insinuarea lui în spaţiul desmodontal.

Instrumente accesorii. Pensa, oglinda şi sonda dentară, sînt instrumentele obişnuite indispensabile pentru desfăşurarea tehnicii operatorii şi pentru controlul postoperator.

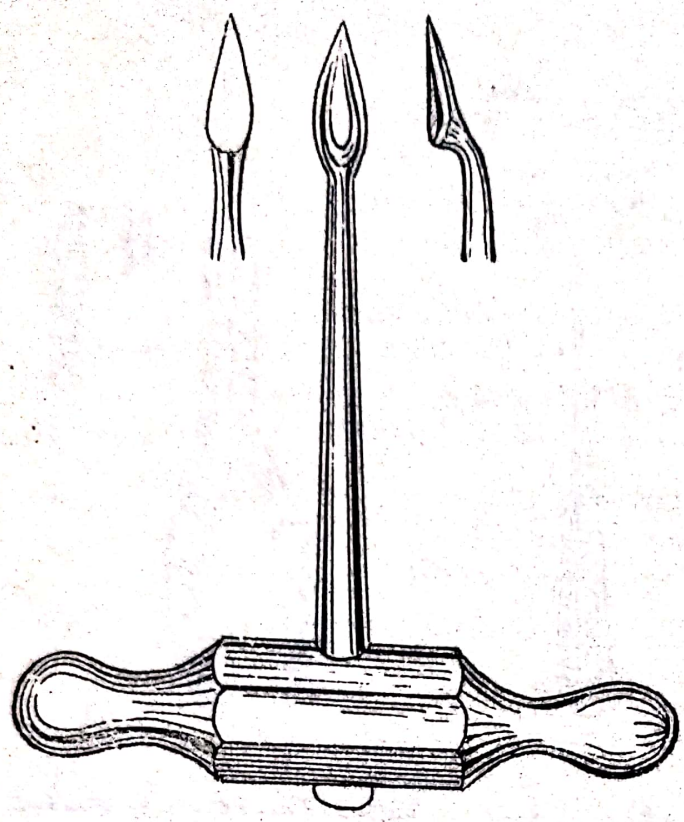

Fig.3.18. Elevator "în limbă de crap" (Lecluse).

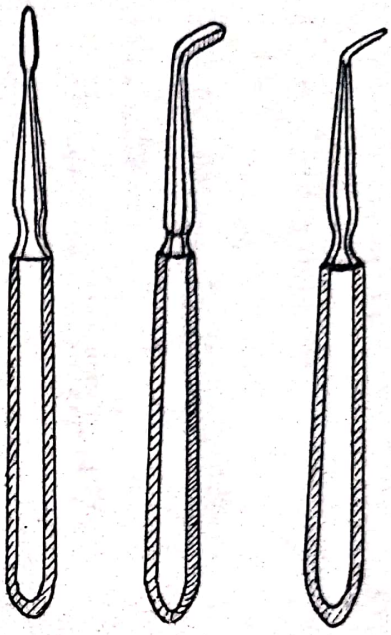

Fig.3.19. Sindesmotoame drepte şi îndoite.

Dălţi şi ciocane. Dălţile sînt asemănătoare ca formă generală dălţilor chirurgicale obişnuite, însă mult mai subţiri şi mai fine (Fig.3.2o). Ele sînt folosite pentru trepanarea tablelor osoase şi pentru rezecţia lor în vederea extracţiei şi îndeosebi spre a se putea descoperi rădăcinile fracturate rămase intraalveolar.

Pense ciupitoare de os. Se folosesc pense cu fălcile mai efilate drepte sau uşor recurbate pentru secţionarea septurilor osoase şi regularizarea osului alveolar (Fig.3.21). De asemenea, în cazuri de resturi alveolare profunde, cu pensa ciupitoare se poate face rezecţia osoasă necesară descoperirii rădăcinii.

Chiuretele. Sînt necesare pentru curăţirea ţesutului de granulaţie şi a ţesutului osteitic din alveole, pentru ridicarea micilor fragmente osoase şi netezirea asperităţilor. Sînt de diverse mărimi, de formă dreaptă pentru chiuretajul alveolar la arcada superioară şi de formă curbă pentru arcada inferioară (Fig.3.22).

Deschizătorul de gură (Fig.3.23). Este întrebuinţat în extracţiile care se fac cu anestezie generală, pentru a îndepărta arcadele şi a permite aplicarea instrumentelor. Este bine ca ramurile acestor depărtătoare să fie îmbrăcate într-un tub de cauciuc pentru a nu fractura dinţii între care se introduc. La copii se foloseşte un degetar metalic introdus între molari (Fig.3.24).

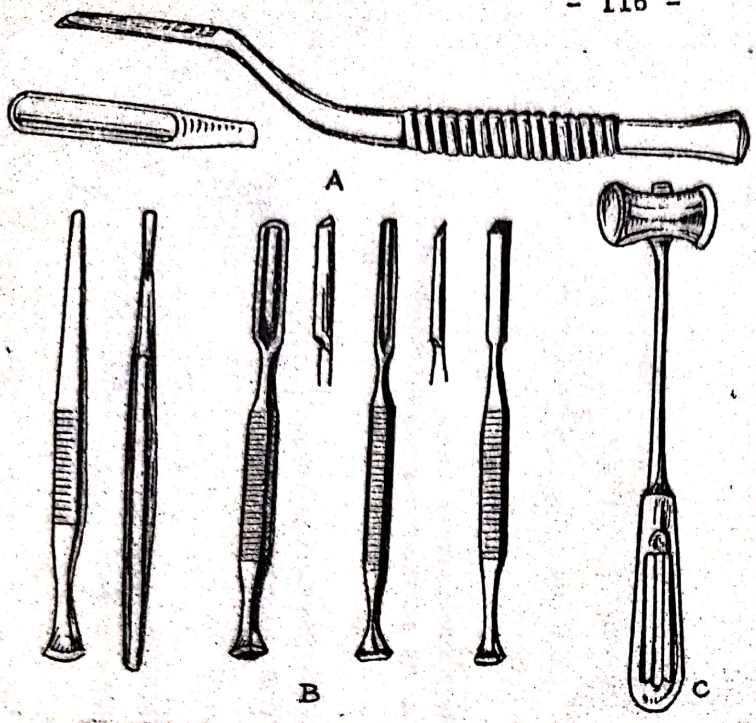

Fig.3.20. Dălţi curbe (A) şi drepte (B). Ciocan metalic (C).

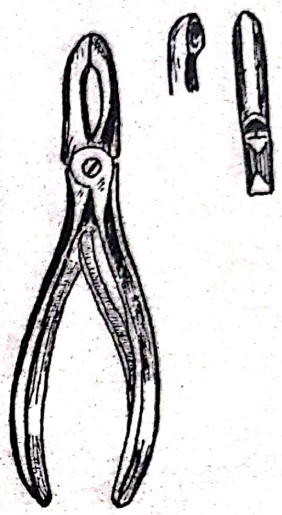

Fig.3.21. Pensă ciupitoare de os.

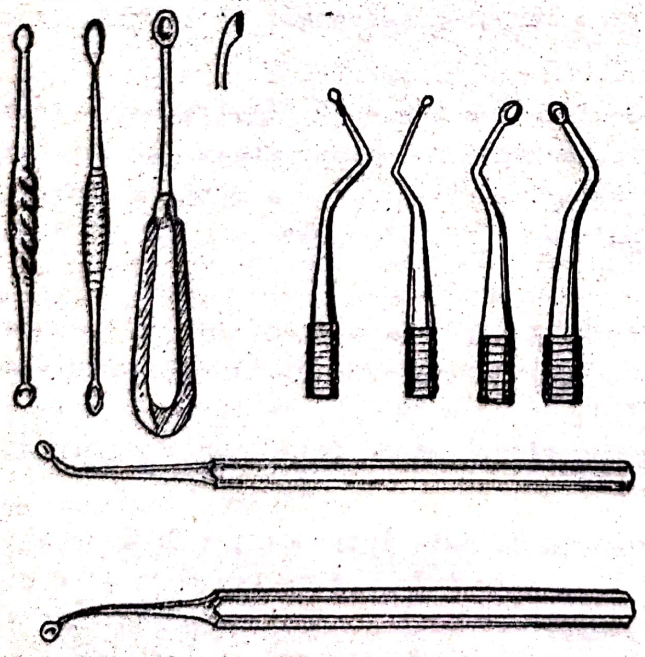

Fig.3.22. Chiurete drepte şi curbe.

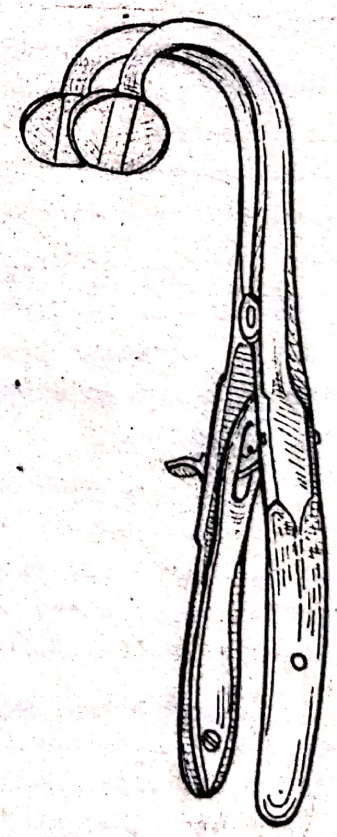

Fig.3.23. Deschizător lateral de gură autostatic.

Scanned with OKEN Scanner

Depărtătoare pentru părţile moi labio-jugale. Se folosesc depărtătorul cu fereastră şi depărtătorul cu cioc (Langenbeck) (Fig.3.25).

Pentru a putea face faţă diverselor situaţii dificile în extracţie, sînt necesare uneori şi alte instrumente chirurgicale curente: pense hemostatice, decolatoare (Fig.3.26), foarfece, bisturie obişnuite, instrumente şi materiale pentru sutură (ace Hagedorn, fire de sutură, sîrmă de vipla etc).

Indicaţii generale asupra anesteziei pentru extracţia dentară. Orice extracţie dentară trebuie efectuată sub anestezie. Este indispensabilă o judicioasă individualizare a anesteziei de la caz la caz. De aceea, în alegerea metodei de folosit se va ţine seama de următorii factori:

- vîrsta şi starea generală a bolnavului;
- situaţia şi starea dintelui de extras;
- premizele de desfăşurare a intervenţiei (extracţii uşoare, extracţii laborioase, de durată);

Fig.3.24.Degetar metalic.

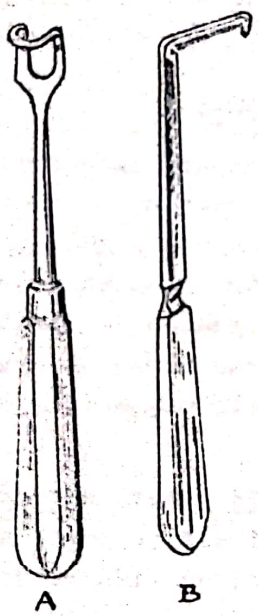

Fig.3.25.Depărtătoare bucale: A.Cu fereastră; B. Cu "cioc" (Langenbeck).

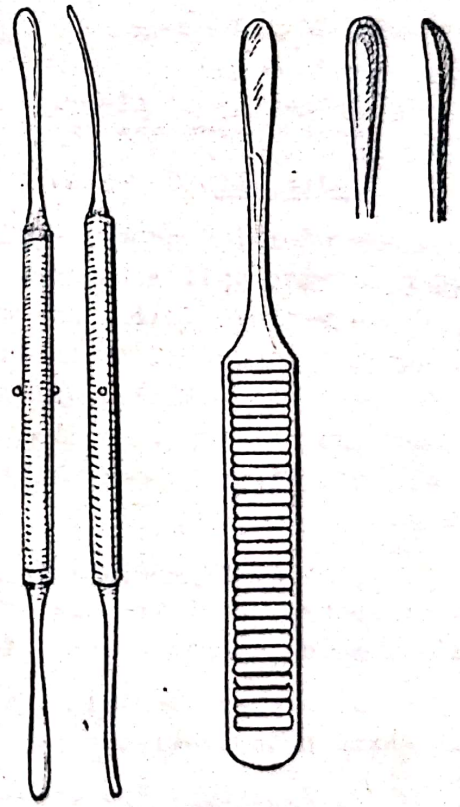

Fig.3.26. Decolatoare.

- numărul dinţilor de extras;
- leziunea pentru care se face extracţia şi starea ţesuturilor învecinate;
- mediul unde se efectuează extracţia (cabinetul stomatologic la bolnavii ambulator, spital);
- posibilităţile tehnice de efectuare a diferitelor metode de anestezie (dotare, personal ajutător etc).

Ca metodă curentă de anestezie pentru extracţia dentară se foloseşte anestezia locală şi regională care poate fi aplicată în condiţii optime după metodele şi tehnicile indicate (vezi capitolul de anestezie).

Anestezia loco-regională este indicată la adulţi şi de asemenea la copii, după vîrsta de 7-8 ani. In aplicarea anesteziei loco-regională se va ţine seama de posibilităţile de efectuare corectă a injecţiilor în raport cu starea ţesuturilor la nivelul cărora trebuie făcută puncţia (starea mucoasei, procese inflamatorii evolutive în părţile moi) şi de tulburările funcţionale (trismus). Astfel, în cazurile de procese inflamatorii evolutive în jurul dintelui de extras cînd nu se poate face anestezie plexală, se va aplica o anestezie tronculară la distanţă; în caz de trismus, cînd accesul în cavitatea bucală este dificil, se va efectua anestezia tronculară pe cale cutanată, cu infiltraţia nervului maseterin de partea respectivă.

x

x x

Extracţia cu cleştii

<u>Indicaţii</u>. Cu cleştii se extrag:

- dinţii a căror porţiune coronară este suficient de rezistentă pentru a permite aplicarea corectă la colet şi a asigura o priză eficientă;
- rădăcinile dentare care prezintă o porţiune extraalveolară suficient de proeminentă şi rezistentă pentru a putea fi prinsă cu cleştele;
- rădăcinile dentare care se găsesc la limita peretelui alveolar, osul permiţînd crearea, cu elevatorul sau freza, a unui şanţ periradicular unde să poată fi insinuate fălcile cleştelui, asigurînd o priză eficientă pe rădăcină.

<u>Tehnica extracţiei cu cleştele</u> constă din succesiunea următorilor timpi operatori, care trebuie executaţi cît se poate de precis şi corect, adaptîndu-se de la caz la caz, în raport cu fiecare dinte în parte.

a. sindesmotomia; b. aplicarea cleştelui; c. luxaţia dintelui; d. extracţia propriu-zisă.

a. <u>Sindesmotomia</u> constă în secţionarea ligamentului circular al dintelui pentru a permite insinuarea, cît mai profund subgingival a fălcilor cleştelui. In acest scop se pot folosi fie elevatoarele adecvate dintelui respectiv, fie sindesmotoamele. Cu sindesmotoamele se poate secţiona ligamentul alveolodentar în totalitate (sindesmotomia profundă - Chompret) lama tăioasă, flexibilă şi subţire a instrumentului insinuîndu-se între rădăcină şi peretele alveolar, pînă aproape de apex, manoperele ulterioare de extracţie fiind deci mult facilitate (Fig.3.27). Există riscul ruperii lamei sindesmotomului, în cazul anomaliilor rădăcinilor sau ale osului alveolar.

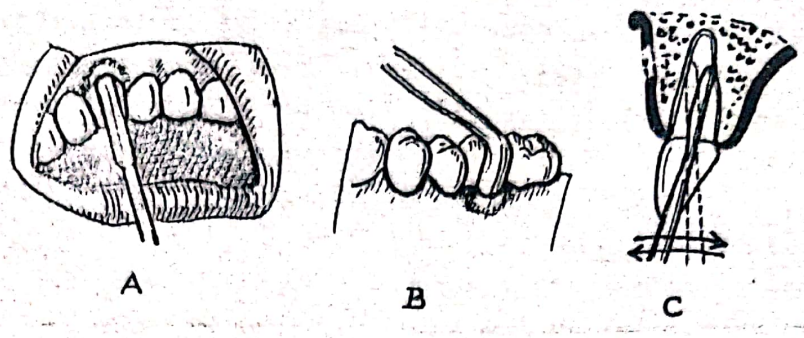

Fig.3.27. Sindesmotomia: A. La arcada superioară; B. La arcada inferioară; C. Totală intraalveolară.

b. Aplicarea cleştelui se face în axul de implantare a dintelui. Coroana dentară va fi înconjurată de fălcile cleştelui; porţiunea activă a fălcilor se va insinua cît mai profund subgingival, adaptîndu-se circular şi axial perfect la conturul coletului (Fig.3.28). Se caută să se adapteze mai întîi falca ce acţionează oral, nivel la care vizibilitatea este mai redusă, şi apoi se aplică falca ce acţionează vestibular; fălcile cleştelui se împing cît mai profund între dinte şi gingie, în lăcaşul creat cu elevatorul sau sindesmotomul.

La extracţia dinţilor pluriradiculari, aplicarea cleştilor ale căror fălci sînt prevăzute cu pinteni se va face urmărind ca pintenii să se insinueze între rădăcini, asigurîndu-se astfel o priză cît mai bună. Cînd fălcile cleştelui sînt adaptate perfect atît în jurul coletului cît şi în axul de implantare a rădăcinilor, iar priza este corectă, operatorul are senzaţia că dintele face corp comun cu cleştele. O priză axială sau circulară incorectă este urmată de deraparea cleştelui şi în multe cazuri de fracturarea dintelui, astfel încît o extracţie simplă poate fi transformată într-una mult mai dificilă.

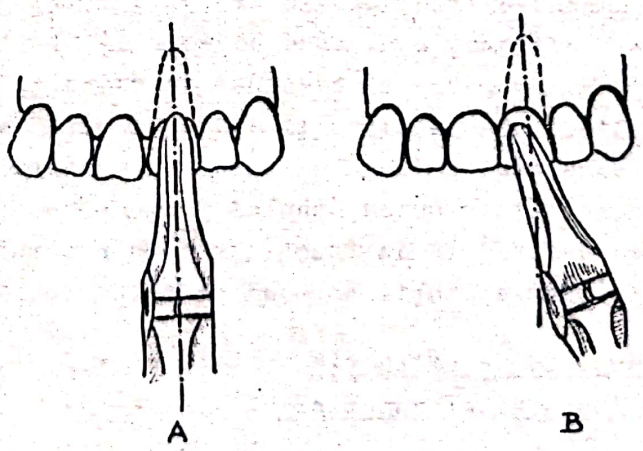

Fig.3.28. Aplicarea cleştelui: A. Corectă, cu fălcile adaptate la colet în axul dintelui; B. Incorectă-favorizează deraparea.

c. Luxaţia este manopera prin care se realizează o lărgire progresivă a alveolei, urmată de ruperea fibrelor ligamentare dento-alveolare şi mobilizarea dintelui. Luxaţia se face prin mişcări de basculare vestibulo-orale şi eventual, prin mişcări de rotaţie. Bascularea vestibulo-orală se face progresiv, amplitudinea mişcărilor crescînd pe măsură ce dintele se mobilizează (Fig.3.29). In funcţie de grosimea tablei osoase alveolare şi deci de rezistenţa opusă de os, se va insista în partea în care corticala este mai subţire şi alveola se dilată mai uşor. Astfel, amplitudinea mişcărilor de basculare va fi mai mare vestibular la dinţii arcadei superioare, cu excepţia primului molar şi la cei ai arcadei inferioare, cu excepţia molarilor; pentru extracţia primului molar superior şi a molarilor inferiori, mişcărilor de basculare vor fi mai ample către oral.

Fig.3.29. Luxarea dintelui prin basculare vestibulo-orală.

Manoperele de basculare trebuie să fie lente, bine dozate, pentru a preveni fracturarea rădăcinilor sau a pereţilor alveolari.

Mişcările de rotaţie se fac prin răsucirea dintelui în axul său; sînt indicate la monoradicularii cu rădăcini drepte şi contraindicate la pluriradiculari şi la monoradicularii care prezintă rădăcini recurbate. Pentru a nu solicita prea mult rezistenţa rădăcinii şi a pereţilor alveolari, este de preferat ca, în cazurile indicate, rotaţia să fie asociată cu mişcările de basculare. Combinarea acestor două forme de mişcare se face în raport cu forma şi dispoziţia rădăcinilor; pe măsură ce operatorul capătă experienţă, datele clinice şi radiologice îi oferă posibilitatea de a asocia mişcările de basculare cu cele de rotaţie, pînă la mobilizarea dintelui din alveolă.

d. Extracţia propriu-zisă. După mobilizarea sa prin luxaţie, dintele capătă un joc liber în alveolă. In acest moment, mişcărilor de basculare şi de rotaţie li se adaugă o tracţiune în ax, pînă cînd dintele este scos din alveolă. Mişcarea de tracţiune în ax este necesar să fie lentă, progresivă, combinată cu mişcări de basculare şi eventual de rotaţie, insistîndu-se în direcţia în care amplitudinea mobilităţii dintelui este mai accentuată, respectiv în sensul în care osul cedează mai uşor. Operatorul va controla foarte bine tracţiune în ax, pentru a putea stăpîni în momentul în care rădăcina iese din alveolă deoarece, dacă forţa de tracţiune este puternică şi necontrolată cleştele poate izbi puternic dinţii arcadei antagoniste.

Tehnici adaptate de extracţie

Extracţia incisivilor superiori

Date anatomice. Incisivii centrali superiori sînt dinţi cu rădăcini groase, uşor rotunjite, conice, de obicei drepte, fără curburi şi cu rădăcinile orientate distal.

Incisivii laterali au rădăcini mai mici, mai subţiri, uşor turtite în sens mezio-distal, cu vîrful orientat palatinal, uneori foarte subţire şi

recurbat distal; prezintă adesea o strangulare la nivelul gîtului, ce favorizează fractura.

Osul alveolar la nivelul incisivilor este spongios, cu compacta redusă, subţire; tabla vestibulară este mai subţire decît cea palatinală la nivelul incisivului central şi mai groasă la nivelul incisivului lateral, din cauza orientării palatine a rădăcinii acestuia. Intre incisivii centrali, se găseşte sutura intermaxilară şi gaura incisivă ascoperită de papila incisivă, bogat inervată şi vascularizată.

Poziţia bolnavului şi operatorului. Fotoliul este ridicat, cu spătarul şi tetiera date spre spate, capul bolnavului privind înainte sau întors uşor pe partea dreaptă, iar gura larg deschisă pentru a se expune bine regiunea dinţilor frontali. Operatorul stă în dreapta şi puţin în faţa bolnavului.

Anestezia. Anestezia plexală vestibulară, asociată cu anestezia la gaura incisivă. Dacă anestezia plexală nu este posibilă, se va face anestezia tronculară periferică la găurile suborbitare, bilateral, asociată cu anestezia la gaura incisivă.

Instrumentar. Elevatoare drepte cu jgheab sau cu vîrf ascuţit şi cleştele drept pentru dinţii frontali superiori.

Tehnica. Intre policele şi indexul mîinii stîngi, aplicate vestibular şi palatinal se prinde procesul alveolar în dreptul dintelui de extras. Cu elevatorul drept în jgheab, sau cu un sindesmotom drept, se decolează gingia de jur împrejurul dintelui şi se creiază astfel posibilitatea adaptării cît mai corecte a fălcilor cleştelui.

Se aplică cleştele adaptîndu-se întîi falca palatinală apoi cea vestibulară pe gîtul dintelui, împingîndu-se cît mai adînc posibil în lăcaşul creiat cu elevatorul sau sindesmotomul; coroana dentară va fi cuprinsă în spaţiul dintre fălci, astfel încît axul cleştelui să corsspundă axului dintelui (Fig.3.3o).

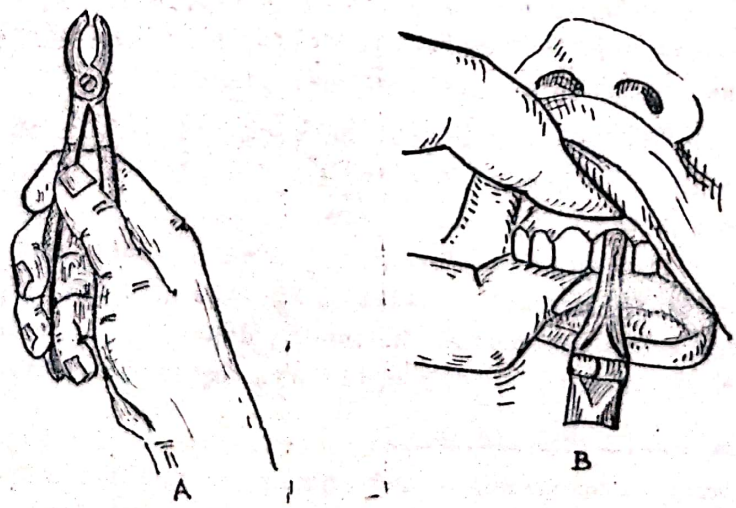

Fig.3.3o. Extracţia incisivilor superiori: A. Poziţia cleştelui în mînă; B. Aplicarea cleştelui .

Luxaţia dintelui se face prin mişcări lente de basculare palato-vestibulare, insistîndu-se mai mult vestibular la incisivul central şi palatinal la cel lateral.

Pentru extracţia incisivului central se pot adăuga şi mişcări de rotaţie în axul dintelui; în extracţia incisivilor laterali, nu se vor face mişcările de rotaţie decît în cazul cînd se constată radiologic că rădăcina este dreaptă şi nu prezintă nici o curbură disto-palatinală.

Pe măsură ce dintele se mobilizează, prin ruperea ligamentului alveolo-dentar şi lărgirea alveolei, se creşte amplitudinea mişcărilor de basculare şi rotaţie, la care se adaugă mişcarea de tracţiune în axul dintelui şi uşor vestibular, dintele fiind astfel extras.

Extracţia caninilor superiori

Date anatomice. Caninul superior este dintele cu cea mai lungă rădăcină; rădăcina lui este puternică, dreaptă, de formă conică, uşor turtită mezio-distal, astfel încît pe secţiune apare ovală. Destul de frecvent rădăcina prezintă o curbură a porţiunii apicale, vîrful fiind subţiat şi deviat distal sau vestibular, fapt care favorizează fractura sa în timpul extracţiei. Osul alveolar este în general spongios, prezentînd vestibular o proeminenţă, bosa canină, care constituie un element important pentru fizionomie şi de aceea se impune a fi menajată cît mai mult în timpul extracţiei.

Poziţia bolnavului şi operatorului este aceeaşi ca şi pentru incisivii superiori. Pentru extracţia caninului de partea dreaptă, capul bolnavului va fi aşezat drept în tetieră, iar pentru extracţia caninului din stînga capul va fi uşor rotat de partea operatorului.

Anestezia. Anestezia plexală şi infiltraţia palatinală sau anestezia tronculară la gaura infraorbitară şi la gaura incisivă.

Tehnica. Cu elevatorul se decolează marginea gingivală de jur împrejurul gîtului dintelui. Se aplică apoi cleştele căutîndu-se a se insinua cît mai profund pentru a avea o priză perfectă, avînd în vedere că sînt necesare manopere mai puternice datorită lungimii rădăcinii.

Se fac mişcări de basculare vestibulo-palatinale insistîndu-se îndeosebi vestibular; este nevoie ca aceste mişcări să fie repetate de multe ori şi executate cu o forţă progresivă deoarece osul cedează mai greu. De îndată ce dintele s-a mobilizat, se adaugă mişcarea de tracţiune în ax , tracţiune care nu trebuie să fie brutală pentru a nu fractura vîrful, eventual recurbat, al rădăcinii. Avînd în vedere frecvenţa deosebită a acestei curburi radiculare la caninii superiori, se vor evita mişcările de rotaţie în ax.

Extracţia premolarilor superiori

Date anatomice. Premolarul 1 superior prezintă mai rar o singură rădăcină (în aproximativ 25-30% de cazuri) şi mai frecvent două rădăcini. In cazul cînd are o singură rădăcină, aceasta este turtită mezio-distal, subţiindu-se mult la vîrf şi chiar devenind bifidă. In cazul cînd are două rădăcini, acestea sînt orientate una vestibular şi celalaltă palatinal, despărţite de

un sept interradicular gros, fiind în general subţiri, aproape efilate din care cauză se fracturează cu uşurinţă.

Premolarul al doilea, are de obicei un singur corp radicular, turtit mezio-distal; rădăcina se bifurcă adesea la vîrf şi prezintă o curbură orientată disto-palatinal, fapt care favorizează fractura în timpul extracţiei.

Osul alveolar la nivelul premolarilor este spongios, tabla vestibulară fiind de obicei mai subţire decît cea palatinală.

Sinusul maxilar poate trimite o prelungire anterioară care are raporturi inime cu rădăcinile premolarilor.

Poziţia bolnavului şi operatorului. Aceiaşi ca pentru incisivi şi canini, capul privind drept înainte în extracţia premolarilor de partea dreaptă, şi fiind uşor rotat spre dreapta în extracţia premolarilor stîngi.

Operatorul este aşezat la dreapta şi cît mai mult în faţa bolnavului.

Anestezia. Anestezia plexală asociată cu infiltraţie palatinală sau anestezie tronculară periferică: la gaura infraorbitară (pătrunzîndu-se mai adînc în canal: 4-6 mm), la tuberozitate şi gaura palatină mare. Uneori este necesară şi anestezia la gaura incisivă pentru completarea anesteziei mucoasei palatine.

Instrumentar. Elevatoare drepte, în jgheab şi cu vîrf ascuţit; cleşti de premolar (cu fălcile uşor curbate făcînd un unghi obtuz cu mînerul). Acelaşi cleşte se foloseşte pentru ambele părţi.

Tehnica. Se cuprinde între index şi police procesul alveolar în dreptul dintelui de extras; în extracţiile de partea dreaptă, policele este aşezat vestibular, în extracţia de partea stîngă, policele este aşezat palatinal (Fig.3.31).

Se face decolarea gingiei şi se adaptează cleştele aplicîndu-se întîi falca palatinală şi apoi cea vestibulară, urmărindu-se ca axul fălcilor să corespundă axului coroanei dentare.

După ce se asigură o bună priză, se fac mişcări de basculare vestibulo-palatinale, insistîndu-se îndeosebi vestibular, unde tabla osoasă cedează mai uşor.

Amplitudinea mişcărilor şi forţa lor vor fi crescute foarte lent, ştiind că orice manoperă mai intempestivă duce uşor la fractura rădăcinilor fragile. Sînt categoric contraindicate mişcările de rotaţie, acestea provocînd fractura rădăcinilor fine, divergente, bifide sau recurbate.

Luxaţia premolarului doi este de obicei mai uşoară, rădăcina sa unică prezentînd rezistenţa suficientă.

Scanned with OKEN Scanner

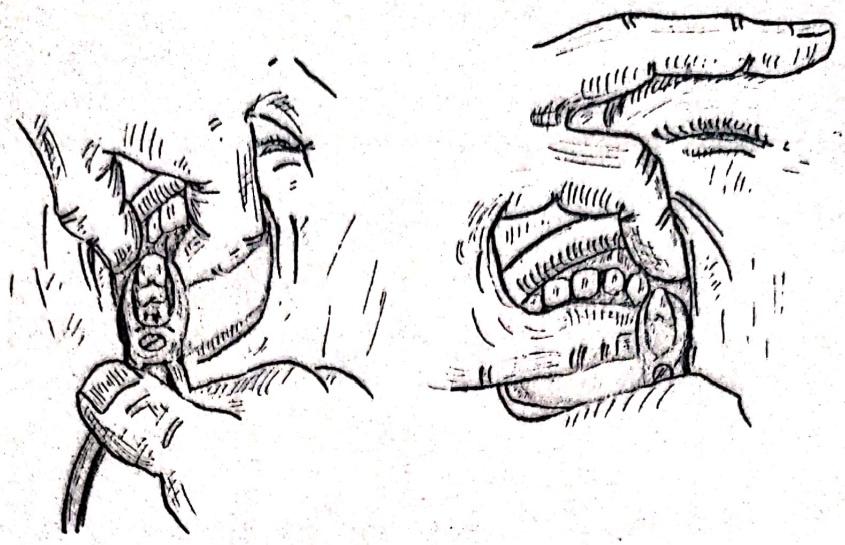

Fig.3.31. Extracţia premolarilor superiori (dreapta şi stînga).

Extracţia primilor doi molari superiori

Date anatomice. Primii doi molari superiori sînt dinţi voluminoşi, care au trei rădăcini, de obicei divergente, orientate una palatinal şi două vestibular. Rădăcinile vestibulare sînt mai subţiri şi mai scurte, uşor turtite în sens mezio-distal, iar rădăcina palatinală mai puternică, mai groasă şi mai lungă.

Osul la nivelul molarilor are în general o structură spongioasă; în dreptul primului molar, tabla vestibulară prezintă o îngroşare compactă-creasta zigomato-alveolară (processus zigomaticus), care dă dificultăţi atît în anestezia plexală cît şi în manoperele de extracţie.

Apexurile molarilor superiori au raporte intime cu sinusul maxilar şi destul de frecvent peretele osos alveolo-sinusal este foarte subţire, redus la o simplă coajă, sinusul coafînd alveolele şi insinuîndu-se chiar între rădăcinile dentare. In aceste situaţii sînt favorizate perforaţiile peretelui sinusal.

Poziţia bolnavului şi operatorului. Bolnavul este aşezat pe fotoliu, cu capul uşor dat pe spate şi cu gura larg deschisă. Operatorul stă la dreapta şi în faţa bolnavului.

Anestezia. Anestezia plexală şi tronculară la gaura palatină mare este de obicei suficientă. In extracţia molarului prim, anestezia plexală nu prinde din cauza procesului zigomatic şi trebuie practicată anestezia tronculară la tuberozitate. Anestezia tronculară la tuberozitate va fi completată la nevoie printr-o infiltraţie a mucoasei vestibulare pentru anestezia filetelor care vin din nervul bucal.

Instrumentar. Elevatoare drepte în jgheab sau cu vîrf ascuţit, în flacără. Cleşti de molari îndoiţi pe lat, cu fălcile puternice. Se va alege cleştele corespunzător de partea dreaptă sau stîngă, după pintenul ascuţit pe care-l prezintă falca ce se aplică vestibular.

Tehnica. Se prinde între police şi index procesul alveolar şi se îndepărtează în acelaşi timp părţile moi labio-geniene (Fig.3.32). Cu elevatorul se decolează gingia şi apoi se aplică cleştele, adaptîndu-se întîi falca palatinală şi apoi cea vestibulară; se va insinua pintenul fălcii vestibulare cît mai adînc între cele două rădăcini (Fig.3.33). Se va urmări o adaptare absolut corectă a cleştelui şi realizarea unei prize perfecte pentru că de obicei, în extracţia molarilor, sînt necesare manopere de forţă mai mare decît la ceilalţi dinţi, fapt care favorizează deraparea în caz de adaptare defectuoasă.

Pentru luxaţia dintelui se fac mişcări de basculare palato-vestibulare, la început de amplitudine mică şi repetate lent, crescîndu-se treptat forţa pe măsură ce dintele se mobilizează şi insistîndu-se din ce în ce mai mult vestibular. Dacă procesul

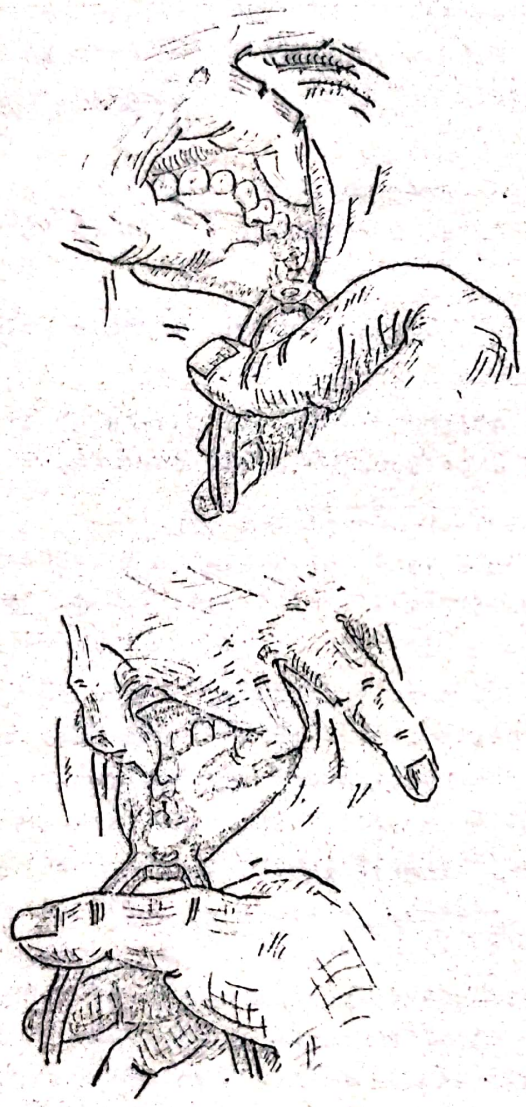

Fig.3.32. Extracţia molarilor superiori (dreapta şi stînga).

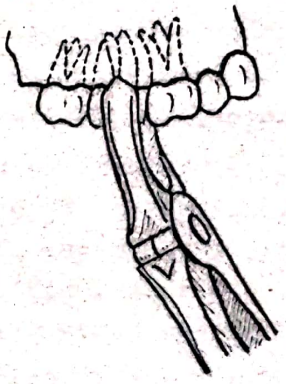

Fig.3.33. Adaptarea fălcilor cleştelui la coletul dentar.

zigomatic este foarte gros şi merge pînă la marginea alveolei primului molar, manoperele de basculare vor fi mai ample palatinal.

După ce dintele a fost luxat suficient, se asociază tracţiunea în ax, îmbinîndu-se cu bascularea accentuată vestibulară sau palatinală, pînă la terminarea extracţiei.

Extracţia molarului de minte superior

Date anatomice. Molarul al treilea superior, este de obicei mai mic decît ceilalţi doi molari şi prezintă frecvent diferite anomalii de formă (coronare, radiculare) şi de poziţie. Coroana, este adesea de dimensiune redusă şi de formă globulară sau cilindrică. Rădăcinile se pot prezenta ca un corp unic, drept sau uşor recurbat; destul de frecvent însă, molarul de minte superior are rădăcini multiple, care prezintă o mare diversitate de forme cu îndoituri şi curburi, cu porţiuni apexiene efilate, fapt care dă dificultăţi deosebite în extracţie, prin fracturarea lor. Osul este spongios şi prezintă mari porozităţi ceea ce îi conferă o deosebită fragilitate; din această cauză, în timpul extracţiei molarului de minte se produc uşor fracturi care se extind la tuberozitate.

Poziţia bolnavului şi operatorului. Aceeaşi ca şi pentru ceilalţi molari superiori: bolnavul cu capul în extensie, operatorul se aşează în faţa şi la dreapta bolnavului.

Anestezia tronculară periferică la tuberozitate şi la gaura palatină mare.

Instrumentar. Elevatoare drepte, obişnuite sau "în baionetă" şi cleşti pentru extracţia molarului de minte superior, cu dublă curbură, în baionetă, cu fălcile scurte şi rontunjite.

Tehnica. Expunerea cîmpului operator este mai dificilă şi uneori insuficientă atunci cînd molarul este mic, erupt incomplet, vestibularizat sau ascuns înapoia molarului de 12 ani.

Deschiderea gurii nu trebuie să fie prea exagerată, pentru că apofiza coronoidă, coborîtă şi deplasată înainte, maschează şi mai mult cîmpul operator. Degetele mîinii stîngi îndepărtează părţile moi ale obrazului, comisura şi buza superioară.

Cu elevatorul se face desprinderea gingiei împrejurului dintelui. Cleştele este introdus în axul sagital al arcadei, pentru a se destinde cît mai puţin posibil comisura bucală (Fig.3.34). Adaptarea cleştelui trebuie să fie bine controlată atît vizual cît şi palpator, prin mici manopere de tatonare pînă cînd operatorul are senzaţia că dintele face corp comun cu cleştele. Se poate controla priza şi prin vizibilitate indirectă cu ajutorul oglinzii dentare.

Se exercită mişcări de basculare vestibulo-palatinală insistîndu-se mai mult vestibular. De obicei, osul cedează uşor şi dintele se mobilizează imediat, luxaţia terminîndu-se printr-o mişcare de tracţiune în jos şi înafară (vestibular).

Extracţia molarului de minte superior poate fi o intervenţie simplă, mai uşoară decît a celorlalţi molari, atunci cînd dintele prezintă o rădăcină unică; în cazul rădăcinilor multiramificate sau recurbate, manoperele de extracţie vor fi conduse cu o deosebită răbdare, bascularea făcîndu-se lent cu mişcări de mică amplitudine, tatonîndu-se continuu sensul în care osul

cedează mai uşor. Trebuie evitate orice manopere bruşte, deoarece porţiunile efilate ale rădăcinilor se fracturează foarte uşor, de asemenea se pot produce fracturi ale tuberozităţii.

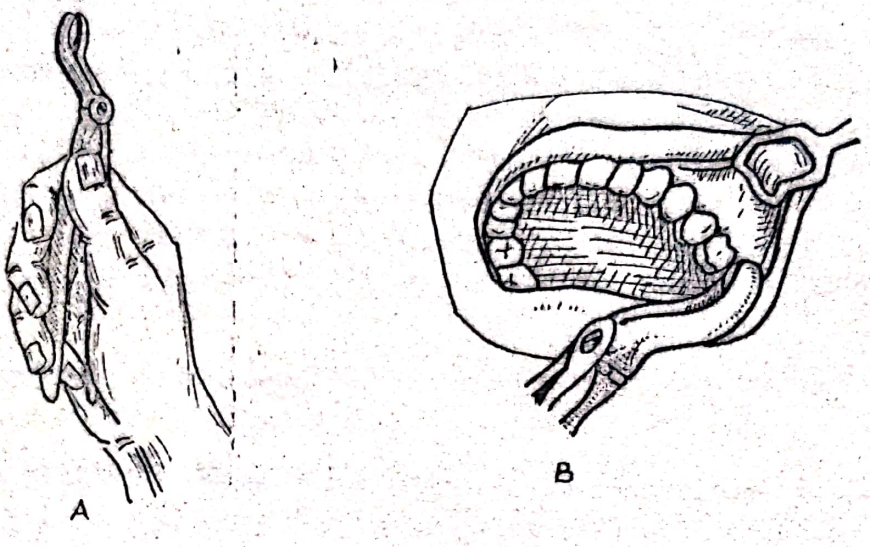

Fig.3.34. Extracţia molarului de minte superior: A. Poziţia cleştelui în mînă; B. Aplicarea cleştelui.

Extractia incisivilor şi caninilor inferiori

Date anatomice. Incisivii inferiori sînt cei mai mici dinţi; au rădăcinile deosebit de subţiri, turtite mezio-distal, drepte; rădăcina incisivului lateral mai lungă decît a centralului poate prezenta o uşoară curbură distală. Caninii sînt dinţi puternici, cu rădăcini deosebit de lungi, de formă în general conică, putînd prezenta uneori muchii longitudinale.

Osul la acest nivel are o structură spongioasă, cu corticala subţire atît vestibular cît şi lingual în porţiunea alveolară, dar îngroşîndu-se progresiv spre porţiunea bazilară.

Pozitia bolnavului şi operatorului . Fotoliul va fi cu spătarul aşezat cît mai drept iar tetiera uşor ridicată şi adusă pînă la nivelul planului spătarului. Fotoliul trebuie coborît, astfel încît capul bolnavului să ajungă în dreptul cotului operatorului. Operatorul, în dreapta şi în faţă fixează între police şi index porţiunea alveolară din dreptul dintelui de extras şi cu celelalte degete sprijină mandibula (Fig.3.35).

Anestezia. Anestezie plexală prin infiltraţie vestibulară şi linguală sau anestezie tronculară la spina Spix; pentru extracţia incisivului central inferior este necesar ca anestezia tronculară să se facă bilateral; se poate practica şi anestezia la găurile mentoniere pătrunzîndu-se însă adînc în canal pentru a prinde ramura incisivă; în acest caz se va asocia şi o infiltraţie a mucoasei sublinguale.

Instrumentar. Elevatoare curbe pentru dinţii mandibulari, cleştele pentru frontalii inferiori îndoit pe muchie şi cu fălcile apropiate. Pentru canini se va folosi un cleşte cu fălcile mai puternice şi mai late.

Scanned with OKEN Scanner

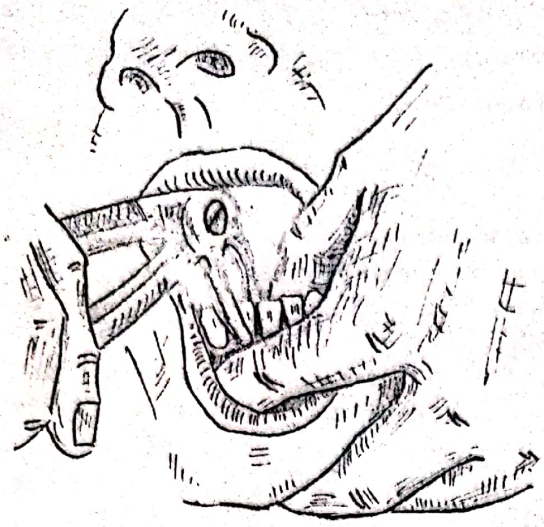

Fig.3.35. Extracţia incisivilor inferiori.

Tehnica. Se decolează gingia cu elevatoarele şi se aplică clestele cu fălcile bine adaptate pe colet, vestibular şi lingual. Mişcările de luxaţie se vor face prin basculare vestibulo-lingual㠠insistîndu-se îndeosebi vestibular. Se vor evita mişcările de rotaţie din cauza riscului de fractură a rădăcinii sau a luxării dinţilor vecini. După mobilizarea dintelui, luxaţia este completată printr-o tracţiune în sus (în ax) îmbinată cu înclinarea vestibulară.

Extracţia premolarilor inferiori

Date anatomice. Premolarii inferiori sînt dinţi monoradiculari, puternici, cu rădăcini lungi, ovalare pe secţiune, turtite, în sens mezio-distal, groase şi rezistente. Apexul de obicei rotunjit este uneori îndoit şi foarte rar prezintă o bifurcare. Osul alveolar este gros, compact, cu corticalele linguale şi vestibulare puternice, fapt care face ca extracţia acestor dinţi să fie deosebit de dificilă.

Poziţia bolnavului şi operatorului: fotoliul dentar este coborît, iar pacientul stă cu capul drept şi gura larg deschisă.

In vederea extracţiei premolarilor din dreapta, operatorul stă în dreapta şi înapoia bolnavului, mîna stîngă a sa înconjurînd capul bolnavului Cu policele sistuat lingual şi indexul vestibular, operatorul va fixa creasta alveolară, celelalte degete cuprinzînd marginea bazilară a mandibulei.

In cazul extracţiei premolarilor din stînga, operatorul va sta în dreapta şi în faţa bolnavului. Creasta alveolară este menţinută între medius situat lingual - şi index - situat vestibular - policele fixînd marginea bazilară a mandibulei.

Anestezia tronculară periferică la spina Spix. Pentru premolarul al doilea este necesară şi infiltraţia anestezică în vestibul pentru filetele nervului bucal.

Instrumentar. Elevatoare îndoite pentru mandibulă, cleştele pentru premolarii inferiori îndoit pe muchie, în unghi obtuz, cu fălcile avînd vîrful rotunjit şi îndepărtate între ele.

Tehnica. Mîna stîngă îndepărtează părţile moi genio-labiale, fixînd în acelaşi timp mandibula; pentru a căpăta o mai bună vizibilitate, degetele mîinii stîngi vor fi aplicate lingual şi vestibular îndepărtînd în acelaşi timp limba şi obrazul. Se desprinde gingia cu elevatorul şi se aplică apoi fălcile cleştelui pe gîtul dintelui, asigurîndu-se o bună adaptare şi o priză corectă. Luxaţia dintelui se face prin mişcări de basculare vestibulo-linguale, crescîndu-se progresiv amplitudinea pînă cînd se obţine o mobilizare suficientă; avulsia se face adăugîndu-se basculării tracţiunea în sus şi uşor în afară.

Extracţia premolarilor întîmpină adesea dificultăţi prin îngroşarea pe care o suferă porţiunea apicală a rădăcinii.

Extracţia primilor doi molari inferiori

Date anatomice. Primii doi molari inferiori au coroana voluminoasă, feţele linguale şi vestibulare fiind bombate, iar cele două rădăcini, mezială şi distală sînt puternice şi turtite mezio-distal, cu diametrul mare vestibulo-lingual. In mod obişnuit, rădăcinile sînt divergente, gîtul dintelui apărînd astfel strangulat; divergenţa rădăcinilor este mai accentuată la primul molar. Destul de frecvent rădăcinile pot fi convergente, aproape unite la vîrf, cuprinzînd între ele un sept osos gros şi puternic (rădăcini barate). In unele cazuri, ambele rădăcini sînt îndoite distal. Divergenţa sau convergenţa accentuată a rădăcinilor creiază dificultăţi deosebite în extracţie.

Osul la nivelul molarilor inferiori este compact, cu tablele vestibulare şi orale deosebit de groase, întărite de liniile oblice externe şi interne.

Poziţia bolnavului şi a operatorului. Fotoliul este coborît cît mai jos, iar capul bolnavului fixat în tetieră. Operatorul stă astfel: cînd se folosesc cleşti cu îndoitura pe muchie, se aşează în faţă şi la dreapta bolnavului pentru extracţia dinţilor de partea stîngă, în dreapta şi puţin în spatele bolnavului pentru extracţia dinţilor de partea dreaptă; cînd se folosesc cleştii îndoiţi pe lat, care se introduc paralel cu hemiarcada dentară corespunzătoare, în lungul acesteia, operatorul se va aşeza în dreapta şi cît mai în faţa bolnavului. Cu mîna stîngă, îndepărtînd limba şi părţile moi ale obrazului, fixează în acelaşi timp mandibula.

Anestezia. Anestezie tronculară periferică a nervului alveolar inferior şi lingual la spina Spix. Este necesară de obicei şi anestezia nervului bucal, fie tronculară în acelaşi timp cu anestezia la spina Spix, fie prin infiltraţia mucoasei vestibulare în dreptul dintelui respectiv.

Instrumentar. Elevatoarele îndoite mandibulare, cleştele de extracţie pentru molarii inferiori. Se pot folosi fie cleştii îndoiţi pe muchie, fie îndoiţi pe lat, cu fălcile puternice, avînd pinteni ce se insinuează între rădăcini.

Tehnica. Creasta alveolară va fi prinsă între index şi police, iar celelalte degete vor cuprinde marginea bazilară a corpului mandibular. Este necesară o decolare bună a gingiei vestibular şi lingual cu elevatorul pentru a se putea aplica fălcile cleştelui cît mai adînc la nivelul coletului, pătrunzînd cu pintenii între rădăcini (Fig.3.36).

Luxaţia se face prin manopere de basculare vestibulo-linguale şi anume: mişcări de supinaţie şi pronaţie cînd se folosesc cleşti îndoiţi pe lat; mişcări de flexie şi extensie cînd se folosesc cleştii îndoiţi pe muchie. Mişcările vor fi repetate, crescîndu-se progresiv amplitudinea lor şi insistîndu-se în măsură egală atît lingual cît şi vestibular. In extracţia molarului doi, se poate creşte amplitudinea de partea linguală, unde osul este mai subţire şi cedează astfel mai uşor. Tracţiunea se va face în sus şi uşor înapoi. Pentru a se preveni fractura în cazul rădăcinilor foarte divergente, convergente sau îngroşate la vîrf, se poate face de la început descoperirea lor printr-o rezecţie limitată cu dalta sau cu freza a tablei osoase vestibulare; de asemenea uneori este necesară de la început separaţia rădăcinilor (vezi tehnica alveolotomiei şi tehnica separaţiei rădăcinilor).

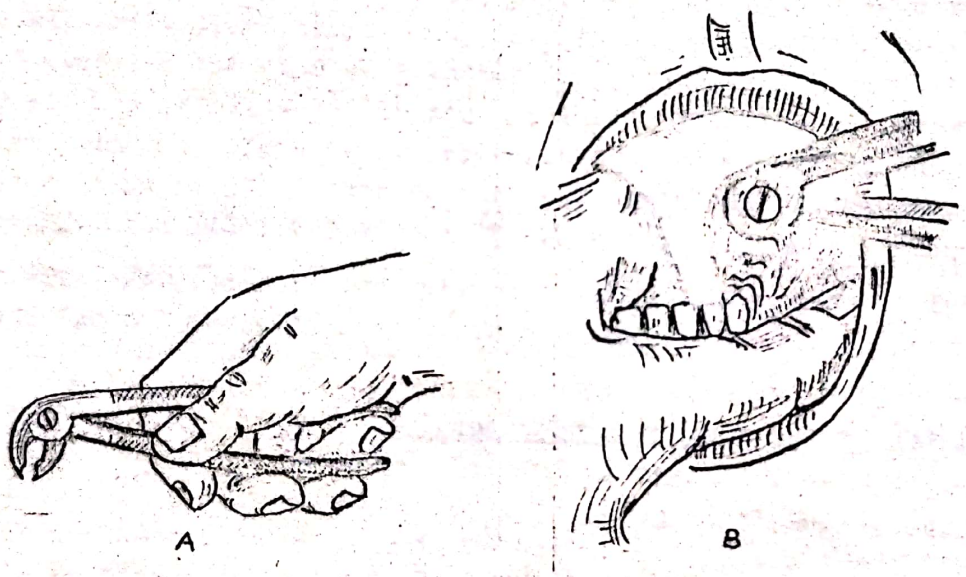

Fig.3.36. Extracţia molarilor inferiori: A. Poziţia cleştelui în mînă; B. Aplicarea cleştelui.

Extracţia molarilor de minte inferiori

Date anatomice. Molarul de minte inferior este dintele care prezintă cea mai mare diversitate în ceea ce priveşte forma şi situaţia sa anatomică. Coroana, în general asemănătoare ca formă cu cea a molarilor 1 şi 2, este de obicei mai mică decît acestea. Rădăcinile prezintă dispoziţii extrem de variate: un singur corp rotunjit şi recurbat distal, două rădăcini aproape unite, drepte sau recurbate, rădăcini multiple dispuse în direcţii variate şi avînd curburi diferite etc. De aceea extracţia acestor dinţi poate fi uneori simplă, ca şi extracţia celorlalţi molari, sau din contră legată de mari dificultăţi.

Osul este foarte gros şi structura compactă, densă, cu o mare duritate îndeosebi vestibular şi la nivelul platoului retromolar, care acoperă rădăcinile recurbate distal.

Poziţia bolnavului şi a operatorului. Fotoliul dentar coborît, bolnavul cu capul în uşoară extensie şi gura larg deschisă. Operatorul stă în dreapta şi în faţa bolnavului, cleştele urmînd să se introducă paralel cu arcada.

Cînd datele clinice şi radiologice pun în evidenţă condiţii favorabile folosirii elevatorului Lecluse, "limbă de crap", pentru extracţia molarului de minte inferior din stînga capul pacientului va fi rotat spre dreapta, iar operatorul va sta la dreapta şi în faţa acestuia; pentru extracţia molarului de minte din dreapta, capul pacientului va fi rotat uşor spre stînga, iar operatorul, aflat în dreapta şi în spate, îl va înconjura cu antebraţul.

In extracţia cu cleştele, operatorul stă în dreapta şi puţin în faţa bolnavului, acesta ţinînd capul uşor rotat spre operator (spre dreapta). In extracţia cu elevatorul "limbă de crap" policele mîinii stîngi este aplicat pe faţa ocluzală a molarilor 1 şi 2, exercitîndu-se o presiune suficient de mare pe ei pentru a împiedica mobilizarea în timpul manoperelor de extracţie. In extracţia cu cleştele indexul protejează limba, cu celelalte degete îndepărtîndu-se comisura şi părţile moi ale obrazului şi sprijinîndu-se în acelaşi timp mandibula.

Anestezia tronculară periferică la spina Spix şi anestezia nervului bucal, preferabil prin infiltraţie locală.

Instrumentar. Extracţia molarului de minte inferior se poate face cu elevatorul special Lecluse (limbă de crap) sau cu cleştele special care este îndoit pe lat, cu fălcile scurte, îndepărtate şi rotunjite la capete.

Extracţia trebuie precedată de un examen radiografic care dă indicaţii preţioase în ceea ce priveşte instrumentarul şi tehnica de folosit.

Extracţia cu elevatorul Lecluse (limbă de crap) este indicată în următoarele condiţii: coroana dentară intactă şi rezistentă, rădăcinile dintelui recurbate distal, prezenţa pe arcadă a molarilor 2 şi 1 întregi şi cu parodonţiul sănătos.

Extracţia cu cleştele este indicată atunci cînd porţiunea coronară şi gîtul dintelui oferă o bună priză, iar rădăcinile sînt verticale sau divergente.

Tehnica extracţiei cu elevatorul Lecluse (limbă de crap)

Mînerul elevatorului este prins în podul palmei, cu indexul aplicat de-a lungul tijei, limitînd astfel porţiunea activă şi asigurîndu-se un control eficient al mişcărilor. Lancea elevatorului este insinuată transversal în spaţiul interdentar, sub punctul de contact, cu faţa convexă spre molarul de 12 ani, cu faţa plană spre molarul de minte. Prin mişcări de tatonare şi de rotaţie în ax a elevatorului acesta se angajează progresiv între cei doi molari; astfel faţa convexă alunecă pe molarul de 12 ani pe care se sprijină,

iar faţa plană acţionează asupra molarului de minte mobilizîndu-l progresiv şi dislocîndu-l din alveola sa (Fig.3.37).

Pe măsură ce dintele este mobilizat, elevatorul este insinuat mai mult spre lingual crescîndu-se în acelaşi timp şi amplitudinea mişcării de rotaţie pînă cînd dintele este luxat complet.

Tehnica extracţiei cu cleştele. Cleştele îndoit pe lăţ este aplicat în lungul şi paralel cu hemiarcada respectivă, cu mînerul ţinut deasupra şi pe faţa ocluzală a dinţilor (Fig.3.38). Cu mîna stîngă se depărtează comisura bucală şi obrazul, asigurîndu-se o bună imobilizare a mandibulei. Mai întîi se decolează cît mai adînc gingia în jurul gîtuiui dinţelui. Cleştele se aplică cu rîioile cît mai bine insinuate şi perfect adaptate vestibular şi lingual în jurul coletului, asigurîndu-se o priză solidă. Luxaţia se face prin basculare vestibulo-lingual, prin mişcări de supinaţie şi pronaţie.

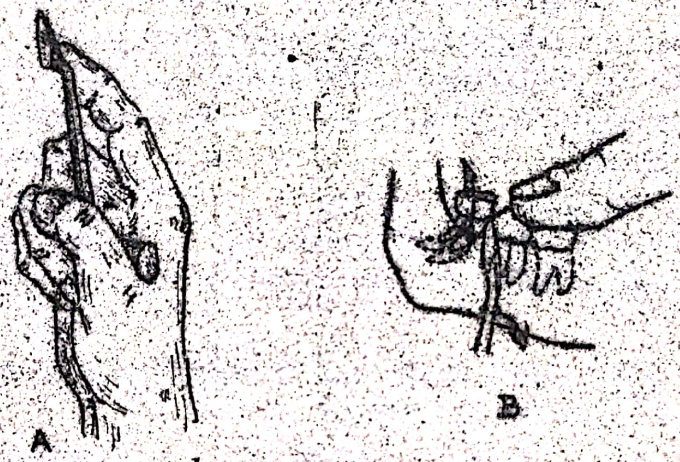

Fig.3.37. Extracţia molarului de minte inferior cu elevatorul Lecluse: A. Poziţia elevatorului în mînă; B. Luxaţia.

Fig.3.38. Extracţia molarului de minte inferior cu cleştele: A. Poziţia cleştelui în mînă; B. Aplicarea cleştelui.

iar faţa plană acţionează asupra molarului de minte mobilizîndu-l progresiv şi dislocîndu-l din alveola sa (Fig.3.37).

Pe măsură ce dintele este mobilizat, elevatorul este insinuat mai mult spre lingual crescîndu-se în acelaşi timp şi amplitudinea mişcării de rotaţie pînă cînd dintele este luxat complet.

Tehnica extracţiei cu cleştele. Cleştele îndoit pe lat este aplicat în lungul şi paralel cu hemiarcada respectivă, cu mînerul ţinut deasupra şi pe faţa ocluzală a dinţilor (Fig.3.38). Cu mîna stîngă se depărtează comisura bucală şi obrazul, asigurîndu-se o bună imobilizare a mandibulei. Mai întîi se decolează cît mai adînc gingia în jurul gîtului dintelui. Cleştele se aplică cu fălcile cît mai bine insinuate şi perfect adaptate vestibular şi lingual în jurul coletului, asigurîndu-se o priză solidă. Luxaţia se face prin basculare vestibulo-lingual, prin mişcări de supinaţie şi pronaţie.

Fig.3.37. Extracţia molarului de minte inferior cu elevatorul Leoluse: A. Poziţia elevatorului în mînă; B. Luxaţia.



Fig.3.38. Extracţia molarului de minte inferior cu cleştele: A. Poziţia cleştelui în mînă; B. Aplicarea cleştelui.

Se insistă mai mult lingual, deoarece tabla vestibulară este deosebit de groasă şi nu cedează. Mobilizarea se obţine în general încet şi de aceea manoperele trebuie conduse cu multă răbdare. Pentru terminarea extracţiei, mişcările de basculare vestibulo-linguale vor fi combinate cu tracţiunea verticală, iar în caz de uşoară curbură distală a rădăcinii, cu tracţiunea în sus şi înapoi.

Extracţia rădăcinilor dentare

Rădăcinile dentare rămase în alveolă în urma distrucţiei masive a porţiunii coronare a dintelui prin carie, prin fracturi traumatice ale dinţilor sau fracturi produse în timpul extracţiei cu cleştele vor fi extrase, cu cleştele de rădăcini, cu elevatoarele sau prin alveolotomie.

A. Extracţia cu cleştele de rădăcini. Folosirea cleştelui de rădăcini este indicată în cazurile în care există sau se pot crea condiţii de aplicare şi priză bună a rădăcinii respective şi anume:

a. rădăcina dentară prezintă o porţiune extraalveolară suficient de proeminentă şi rezistentă pentru a putea fi bine prinsă în fălcile cleştelui;

b. rădăcina dentară se găseşte la limita peretelui alveolar, iar osul permite crearea unui şanţ periradicular cu vîrful elevatorului, astfel încît fălcile cleştelui să poată fi insinuate în alveolă şi să asigure o priză bună pe rădăcină.

Poziţia bolnavului şi operatorului şi tehnica generală de extracţie cu cleştele de rădăcini este asemănătoare cu cea descrisă pentru extracţiile dentare.

Instrumentar. Cleşti speciali pentru extracţia rădăcinilor, cu fălci subţiri şi apropiate la vîrf; cleşti drepţi sau cleşti "în baionetă" pentru maxilar şi cleşti îndoiţi, în "cioc de vultur", pentru mandibulă.

Ca instrumente ajutătoare se vor folosi elevatoarele drepte la maxilar şi îndoite la mandibulă.

Tehnica. Cu elevatorul adecvat se desprinde mai întîi gingivală de pe rădăcină, pătrunzîndu-se cît mai adînc în alveolă, pentru a se crea un spaţiu între dinte şi peretele alveolar. Se aplică apoi cleştele, căutînd să se obţină o priză satisfăcătoare.

În extracţia rădăcinilor dinţilor multiradiculari, cleştele va fi aplicat pe întreg blocul radicular, dacă regiunea coletului oferă o suficientă rezistenţă şi dacă rădăcinile nu au o divergenţă exagerată; în celelalte cazuri, se va face extracţia fiecărei rădăcini în parte completîndu-se separaţia lor cu vîrful elevatorului, cu ciocul cleştelui de rădăcini însăşi sau freza (vezi separaţia rădăcinilor).

Luxaţia se va face prin mişcări de basculare vestibulo-orale, la care se pot adăuga mişcări de rotaţie în ax, atunci cînd rădăcinile sînt

scurte, drepte, fără îndoituri sau bifidităţi apexiene. După ce rădăcina a fost suficient de bine mobilizată, pentru terminarea avulsiei se exercită tracţiunea în ax.

Extracţia-rezecţie (recomandată de Witzel), constă în îndepărtarea rădăcinii dentare împreună cu o porţiune din pereţii alveolari respectivi; se poate folosi pentru extracţia resturilor radiculare la maxilar, cînd pereţii alveolari sînt subţiri şi nu pot oferi un bun sprijin pentru elevator, iar cleştele nu poate face priza, deoarece rădăcina este mult sub nivelul marginei alveolare. Metoda trebuie folosită cu mult discernămînt deoarece se sacrifică o porţiune din procesul alveolar, fapt care trebuie evitat în vederea păstrării condiţiilor necesare protezării ulterioare.

B. Extracţia rădăcinilor dentare cu ajutorul elevatoarelor

Extracţia cu elevatoarele este indicată în cazurile în care rădăcinile dentare prezintă o distrucţie de substanţă atît de întinsă, încît nu oferă posibilitatea unei prize eficiente pentru cleşti.

Instrumentar. In general pentru extracţia dinţilor superiori se întrebuinţează elevatoarele drepte, iar pentru extracţia dinţilor inferiori elevatoarele îndoite.

Poziţia bolnavului şi operatorului este aceeaşi pentru fiecare dinte în parte, ca şi în extracţia cu cleştii.

Anestezia, locală sau tronculară, se va face după aceleaşi metode ca şi pentru extracţia obişnuită.

Tehnica. Timpii principali ai extracţiei cu elevatoarele sînt:

- aplicarea elevatorului;
- luxaţia rădăcinii.

Aplicarea elevatorului. Mînerul elevatorului trebuie bine prins în palmă, degetul indicator fiind ţinut de-a lungul tijei, cu pulpa aplicată pe porţiunea activă; astfel se asigură o dozare cît mai bună a mişcărilor şi se limitează porţiunea din lamă ce pătrunde în ţesuturi, evitîndu-se deraparea instrumentului şi accidentele consecutive (Fig.3.39). Lama elevatorului va fi aplicată cu faţa concavă spre rădăcină şi faţa convexă spre os. Cu vîrful se decolează mai întîi inserţia gingivală şi ligamentul circular, căutîndu-se ca prin mişcări de împingere, presiune şi chiar uşoare mişcări de rotaţie, să se insinueze cît mai adînc între peretele alveolar şi rădăcini.

Luxaţia rădăcinii. După ce vîrful elevatorului a pătruns suficient de adînc între peretele alveolar şi rădăcină se vor exercita o serie de mişcări de basculare şi de rotaţie, lama luînd punct de sprijin pe marginea alveolei, ciocul acţionînd asupra rădăcinii; astfel rădăcina va fi mobilizată şi dislocată progresiv spre gura alveolei (Fig.3.4o). Pe măsură ce rădăcina este mobilizată, elevatorul este insinuat din ce în ce mai adînc spre fundul alveolei, rădăcina enucleîndu-se ca un "sîmbure dintr-o ceajă". Se va evita sprijinirea elevatorului pe dinţii vecini pentru a nu produce luxaţia lor. In extracţia resturilor molarilor şi premolarilor superiori, manoperele de insinuare

a elevatorului spre fundul alveolei vor fi bine dozate, spre a nu perfora peretele sinusal şi spre a nu se împinge rădăcinile în cavitatea sinusală.

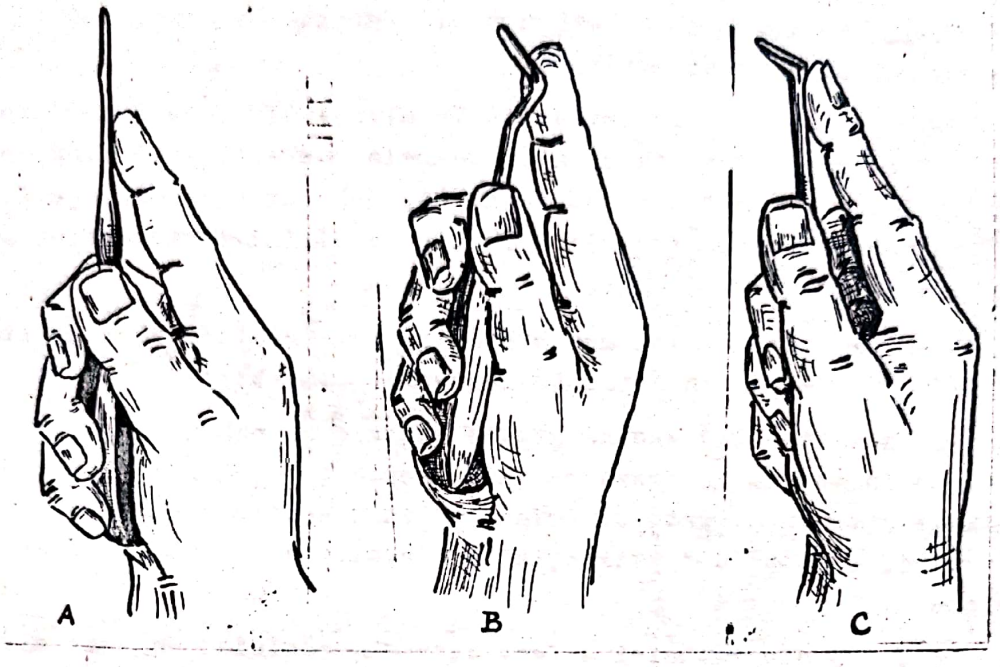

Fig.3.39. Poziţia în mînă a elevatorului drept (A), cu ciocul lateral (B) şi "în picior de ciută" (C).

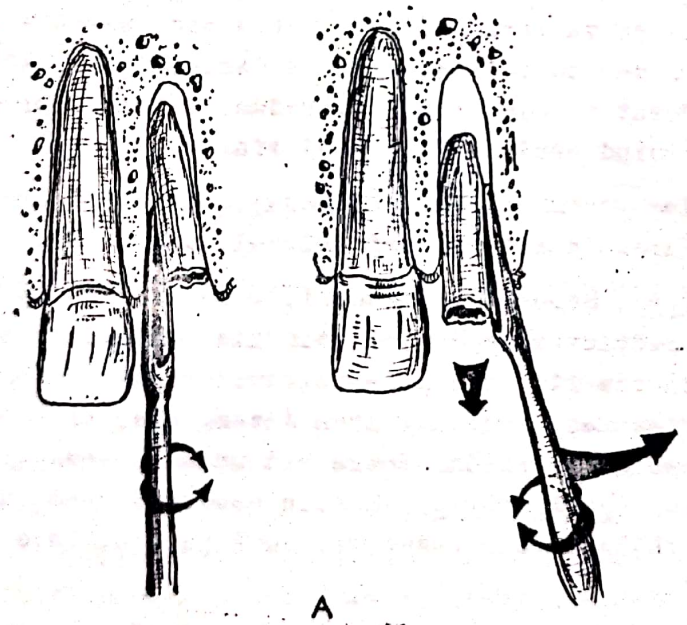

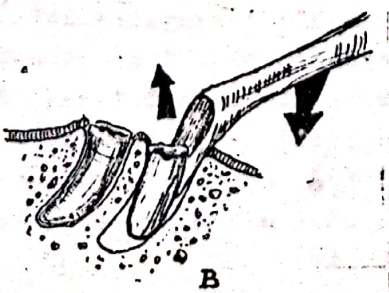

Fig.3.40. Extracţia cu elevatoarele a rădăcinilor dinţilor superiori (A) şi inferieri (B).

In timpul manoperelor cu elevatorul, se vor proteja părţile moi gingivale, vestibulo-jugale şi sublinguale, cu degetele mîinii stîngi.

Resturile radiculare mici, situate în fundul alveolei, pot fi extrase de la caz la caz prin următoarele procedee:

a. Dacă rădăcinile sînt evidente în alveolă şi nu prezintă curburi accentuate, se încearcă extracţia cu elevatoarele curbe cu lamă fină sau cu lingurile Black lungi; se pot crea cu freza rotundă sau cu o dăltiţă fină, mici şanţuri în peretele osos alveolar, pentru ca vîrful elevatorului să poată fi insinuat sub restul radicular.

b. Dacă rădăcinile sînt mascate de septul interalveolar acesta va fi rezecat pînă cînd se pun în evidenţă resturile radiculare.

Rezecţia septurilor osoase groase se face cu pensa ciupitoare de os şi la nevoie, cu dalta sau cu freza rotundă; septurile interalveolare subţiri pot fi suprimate uşor cu elevatorul. Odată obţinut spaţiul necesar prin îndepărtarea septului, se continuă extracţia cu elevatorul cu lamă fină sau cu lingurile Black.

c. Dacă una din rădăcini a fost extrasă, rămînînd un rest alveolar profund în alveola vecină, se va interveni prin alveola goală rezecîndu-se septul interalveolar.

In caz de sept gros se va recurge la rezecţia progresivă a acestuia cu pensa ciupitoare, cu freza sau cu dăltiţa pînă la descoperirea rădăcinii; septul subţire poate fi perforat cu elevatorul introdus în fundul alveolei goale, ciocul acestuia traversînd osul şi împingînd afară rădăcina.

Resturile radiculare profunde asupra cărora nu se poate creia un bun acces pe cale alveolară, vor fi extrase prin alveolotomie.

Separaţia rădăcinilor. Separaţia rădăcinilor este indicată ca metodă ajutătoare în vederea extracţiei rădăcinilor molarilor superiori şi inferiori, atunci cînd acestea sînt unite prin podeaua camerei pulpare şi nu pot fi extrase împreună în bloc deoarece ori sînt prea divergente, ori sînt convergente, cu vîrfurile aproape unite, avînd între ele un sept osos gros, rezistent, care se opune extracţiei (dinte barat). Metoda constă în secţiunea podelei camerei pulpare între rădăcinile respective, după care se face extracţia fiecăreia în parte.

La molarii inferiori se face secţiunea transversală vestibulo-linguală, la molarii superiori secţiunea are forma de "T": o secţiune longitudinală mezio-distală pentru separarea rădăcinii palatine de rădăcinile vestibulare şi o linie de secţiune transversală incompletă vestibulo-palatinală pentru separarea celor două rădăcini vestibulare. Secţiunea podelei camerei pulpare se face cu o freză rotundă sau cu freza cilindrică. Se realizează întîi cu freza un şanţ în care se introduce apoi vîrful unui elevator sau o dăltiţă, desăvîrşind astfel separarea rădăcinilor (Fig.3.42).

Se contraindică separaţia totală a rădăcinilor cu discurile de carborundum sau Herico, din cauza leziunilor osoase sau gingivale pe care ar putea să le producă.

După ce peretele camerei pulpare a cedat şi rădăcinile au fost despărţite una de alta, se continuă manoperele de extracţie cu cleştele de rădăcini sau cu elevatoarele.

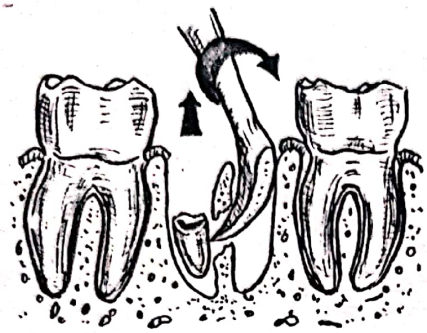

Fig.3.41. Rezecţia septului interradicular cu elevatorul cu cioc lateral introdus prin alveola goală.

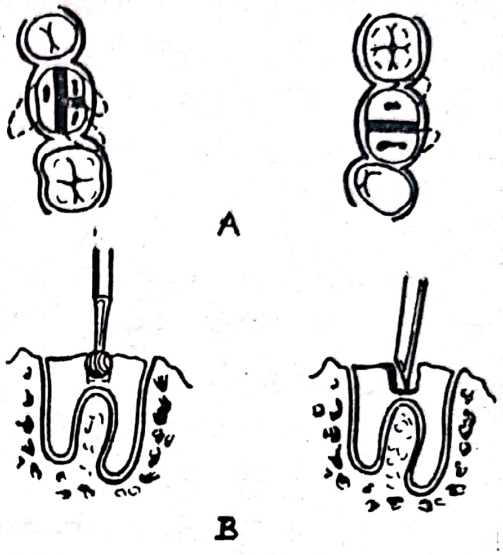

Fig.3.42. Separarea rădăcinilor:A.Liniile de secţiune pentru molarii superiori şi inferiori;B.Separarea rădăcinilor molarilor inferiori cu freza sferică şi dăltiţa.

C. Alveolotomia.Este meteda chirurgicală prin care se face extracţia rădăcinilor dentare după descoperirea lor prin trepanaţia tablei osoase vestibulare sau prin rezecţia unei porţiuni din pereţii osoşi alveolari.

Alveolotomia este indicată în cazurile de rădăcini rămase intraalveolar, care nu pot fi luxate cu ajutorul elevatoarelor şi cărora nu li se poate crea un acces printr-o alveolă vecină. De asemenea, alveolotomia va fi folosită în toate cazurile de resturi radiculare profunde intraosoase, rămase după extracţii vechi.

Se poate recurge de la început la extracţia prin alveolotomie chiar în cazurile în care, deşi dintele păstrează coroana mai mult sau mai puţin integră, prin examenul clinic şi radiologic se constată că extracţia prin tehnica obişnuită cu cleştele sau elevatoarele nu poate să dea rezultate, deoarece rădăcinile prezintă deviaţii sau deformaţii deosebite (hipercementeame, rădăcini barate sau divergente etc).

Alveolotomia trebuie precedată întotdeauna de o radiografie pentru a se preciza sediul şi raporturile rădăcinii cu elementele anatomice învecinate.

Instrumentar. Pentru efectuarea corectă a intervenţiei, este necesar un instrumentar cît mai complet şi - anume: bisturiu, pense anatomice, pense chirurgicale, depărtătoare cu fereastră, depărtătoare Langenbeck, decolatoare fine, dălţi mici drepte şi cudate, pense ciupitoare de os, chiurete, freze de diferite dimensiuni, instrumente şi materiale de sutură.

Tehnica. Alveolotomia trebuie efectuată cu o tehnică cît se poate de corectă, urmărindu-se să se obţină o bună expunere a cîmpului operator, cu un sacrificiu minim de os şi periost.

Procedeul cel mai frecvent utilizat este - alveolotomia cu lambeu-, deoarece prin descoperirea chirurgicală suficient de largă a alveolei sînt oferite posibilităţi de lucru sub control vizual.

In afară de extracţia resturilor radiculare, acest procedeu poate fi folosit în cazurile de extracţii ale dinţilor întregi în care situaţia şi forma rădăcinilor nu permite luxaţia şi degajarea lor pe cale alveolară simplă.

Tehnica. Se pot folosi două incizii:

- incizie în "L";
- incizie trapezoidală.

La nivelul premolarilor inferiori, incizia se va plasa astfel încît să evite lezarea pachetului vasculo-nervos mentonier.

Cu un decolator fin se desprinde lamboul de mucoasă împreună cu periostul, fiind menţinut îndepărtat cu un depărtător Langenbeck.

Pentru descoperirea rădăcinilor, se face trepanaţia şi rezecţia osoasă fie cu dalta, fie cu freza, completîndu-se uneori cu pensa ciupitoare de os. Se pot folosi două procedee tehnice:

a. rezecţia parţială marginală a tablei vestibulare care este indicată în cazurile în care rădăcinile ajung pînă aproape de marginea alveolară. Se rezecă tabla osoasă vestibulară în aşchii mici pornind de la margine şi mergînd din aproape în aproape, pînă cînd rădăcinile sînt suficient descoperite pentru a putea permite aplicarea instrumentelor şi manoperele de luxaţie (Fig.3.43).

b. rezecţia totală a peretelui alveolar vestibular indicată în extracţia resturilor radiculare mici situate profund, a rădăcinilor deformate, îngroşate la apex, a rădăcinilor sudate la osul alveolar precum şi în odontoame satelite ce fac corp comun cu rădăcinile.

Odată rădăcinile descoperite vor fi luxate cu elevatorul adecvat. (Fig.3.44).

După extracţia rădăcinii se controlează alveola şi se înlătură eventualele elemente patologice prin chiuretaj, regularizîndu-se de asemenea osul, după care se face sutura completă.

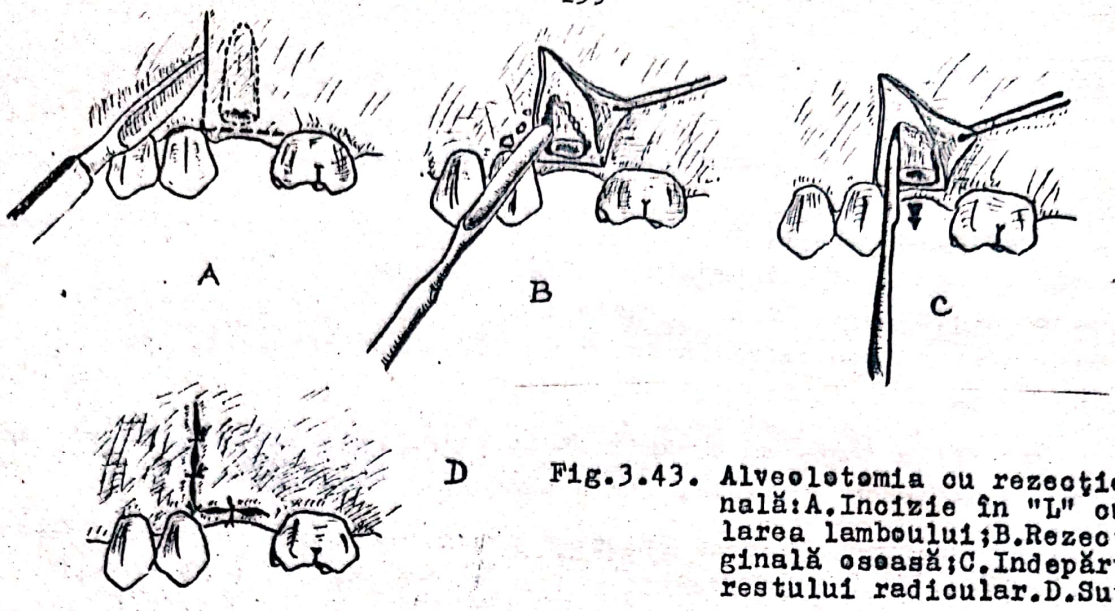

Fig.3.43. Alveolotomia cu rezecţie marginală:A.Incizie în "L" cu decolarea lamboului;B.Rezecţia marginală osoasă;C.Indepărtarea restului radicular.D.Sutura.

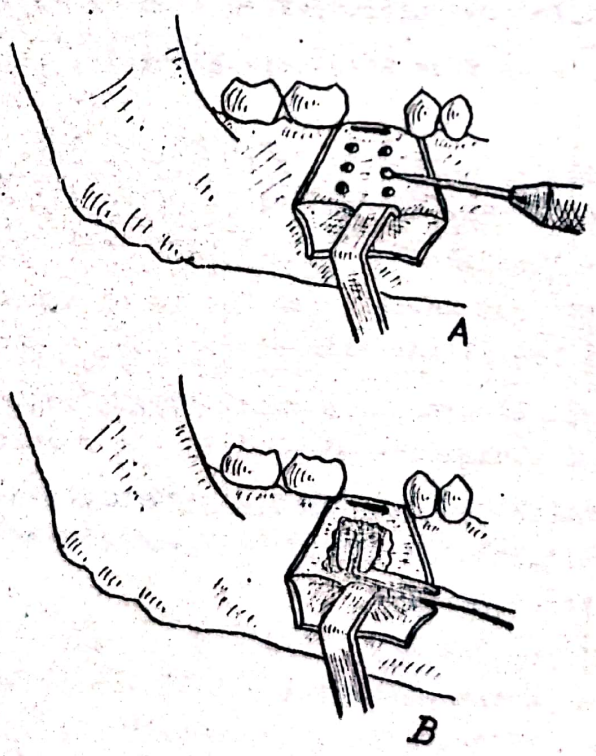

Fig.3.44. Alveolotomia cu rezecţia totală a peretelui alveolar vestibular: A.Incizie cu decolarea lamboului trapezoidal şi trepanarea tablei osoase cu freza; B. Rădăcinile descoperite sînt luxate cu elevatorul.

EXTRACTIA DINTILOR TEMPORARI

Anestezia. Dinţii foarte mobili, cu rizaliză fiziologică avansată care se menţin doar prin ligamentul circular gingival, pot fi extraşi numai cu o anestezie locală de contact, prin badijonare cu soluţie de cocaină 10% sau aplicarea unor anestezice în spray de tipul Xilestezinei, Gingicainei sau Stomacainei.

Extracţia dinţilor a căror rădăcini nu este complet resorbită, impune fie o anestezie generală, fie o anestezie locoregională.

Instrumentar. Cleştii folosiţi pentru extracţia dinţilor temporari au aceeaşi formă ca şi cei folosiţi pentru extracţia dinţilor permanenţi, dar sînt de dimensiuni mai mici. Elevatoarele sînt aceleaşi ca şi cele folosite la adulţi, dar se vor evita cele cu lama fină extrem de tăioasă, pentru a nu pătrunde în profunzime şi a înţepa sacul folicular al dinţilor permanenţi.

Pentru extracţiile dentare la copii sînt necesare depărtătoare autostatice de arcadă tip Whithead sau depătătoarele tip Rose-König. Degetul mîinii stîngi a operatorului care îndepărtează obrazul sau arcadele va fi protejat cu un inel metalic articular, pentru a nu fi muşcat de copil.

In cazul în care se face anestezie generală, este absolut necesară o pansă de limbă.

Poziţia copilului. In funcţie de anestezia care se administrează, de numărul de dinţi care se extrag, de condiţiile de spital sau ambulatoriu în care se fac extracţiile, variază şi modul în care este aşezat copilul.

Pentru extracţii sub narcoză copilul va fi aşezat pe masa de operaţie în decubit dorsal şi imobilizat prin dispozitivele mesei de operaţie.

Copiii mai mari, cărora li se administrează anestezia locoregională, vor fi aşezaţi în aceeaşi poziţie ca şi adulţii, în raport cu dintele de extras.

Tehnica. Extracţia dinţilor cu rizaliză accentuată se face foarte uşor, gradul mare de mobilitate permiţînd îndepărtarea dinţilor cu cleştele adecvat, printr-o manoperă simplă.

Extracţia dinţilor temporari înainte de resorbţia rădăcinilor, este mai dificilă, cerînd din partea medicului o bună tehnicitate, o cunoaştere a gradului de resorbţie a rădăcinilor şi a raporturilor pe care acestea le au cu mugurii dinţilor permanenţi.

In cazul în care rădăcinile dintelui temporar înconjoară coroana dintelui permanent, există pericolul ca în timpul extracţiei să fie smuls şi foliculul subjacent. Pentru a preveni acest accident este preferabil să se recurgă la separarea rădăcinilor.

Manoperele tehnice sînt aceleaşi ca şi în cazul extracţiilor obişnuite ale dinţilor permanenţi, dar trebuie efectuate cu o deosebită blîndeţe, avînd grijă permanent de a menaja foliculii dinţilor subjacenţi şi ţesuturile

învecinate. In cazul în care coroana dinţilor este mai mult sau mai puţin integră, vor fi folosiţi cleşti adecvaţi. Sindesmotomia va fi în general evitată, pentru a nu leza mugurii dinţilor permanenţi.

In momentul aplicării cleştelui se va avea grijă să nu se prindă mucoasa gingivală între fălcile acestuia. Fălcile cleştelui nu trebuie să fie înfundate prea mult subgingival, deoarece, uneori, mugurele dintelui permanent se găseşte imediat sub coletul dintelui, riscîndu-se astfel prinderea şi smulgerea acestuia.

Cînd coroana dintelui este distrusă prin carie şi nu este posibilă aplicarea cleştelui, vor fi folosite elevatoarele.

Operatorul va limita cu pulpa degetului arătător, cu multă prudenţă, porţiunea activă a elevatorului, astfel încît vîrful instrumentului să nu pătrundă în profunzime şi să lezeze foliculii dinţilor permanenţi. Elevatorul va acţiona în special împingînd dintele dinspre fundul alveolei în sens vestibular şi nu se va încerca insinuarea sa între peretele alveolar şi rădăcină.

La multiradiculari, vîrful elevatorului se va insinua între rădăcini, luxaţia făcîndu-se prin tracţiune în sensul axului dintelui.

Eventualele fragmente mici de rădăcină vor fi extrase cu o pensă. In cazul în care dintele temporar a prezentat focare infecţioase cronice, ţesutul de granulaţie din alveolă va fi îndepărtat prin manopere blînde de chiuretaj.

Cînd se lucrează sub anestezie generală, există pericolul căderii dinţilor sau a fragmentelor radiculare, în fundul gîtului, de unde pot fi uşor aspirate în căile respiratorii. Acesta este un accident deosebit de grav şi poate fi evitat luînd o serie de măsuri de prevenire şi anume:

- dintele va fi prins în clește, pentru a nu scăpa ;
- în cazul extracţiei cu elevatoarele, după luxaţia şi eliberarea rădăcinilor, acestea vor fi prinse într-o pensă şi îndepărtate din cavitatea bucală;
- capul copilului va fi în permanenţă uşor aplecat şi rotat lateral, pentru ca secreţiile şi eventualele fragmente de dinţi să nu cadă în fundul gîtului;
- cîmpul operator va fi continuu şters cu comprese de tifon, îndepărtînd sîngele şi saliva care împiedică o bună vizibilitate. Dacă este posibil, se va folosi aspiratorul.

După extracţie, copilul va fi supravegheat pînă cînd se trezeşte.

Menţinătorul de spaţiu. In extracţiile dinţilor temporari făcute precoce, există pericolul ca dinţii din vecinătatea breşei edentate să migreze, îngustînd sau desfiinţînd complet spaţiul necesar erupţiei dintelui permanent, ceea ce duce la anomalii dento-alveolare. Pentru a evita aceste urmări, este necesar să se aplice dispozitive menţinătoare de spaţiu, care să se opună tendinţei de migrare a dinţilor vecini.

Scanned with OKEN Scanner

Se pot folosi dispozitive fixe sau mobile.

Dispozitive fixe:

- un inel ortodontic care se cimentează pe dintele distal, prezentînd un arc de sîrmă ce se sprijină pe dintele mezial;
- un inele ortodontic la care este atașat un dinte acrilic de dimensiunile breșei edentate;
- două inele ortodontice fixate, mezial și distal pe dinții vecini breșei edentate; pe aceste inele este sudată o ansă metalică, în punte, care va menține spațiul;
- două inele ortodontice de o parte și de alta a breșei edentate, pe care se sudează un dispozitiv "în culisă" permițînd astfel mărirea spațiului pe măsură ce maxilarul crește.

Dispozitive mobile: se folosesc proteze tip "Kémeny", sprijinite pe gingivomucoasă cu aripioare. Aceste dispozitive se pot sprijini de asemenea pe dinții vecini cu ajutorul unor croșete confecționate din sîrmă. Menținătoarele de spațiu mobile se aplică în special la copiii mai mari, cu care colaborarea este mult mai ușoară.

Menținătoarele de spațiu vor fi controlate periodic urmărindu-li-se eficiența și dacă eventual nu produc leziuni la nivelul parodonțiului sau a gingiei. De asemenea este necesar să se urmărească radiografic și evoluția dintelui subjacent. Se renunță la menținătorul de spațiu, cînd radiografic, se constată că rădăcina dintelui permanent este formată pe mai bine de 1/2 din lungimea sa, iar coroana se găsește imediat sub gingie.

Vindecarea plăgii postextracționale. Procesul de vindecare a plăgii postextracționale este complex, întrucît prin îndepărtarea dintelui, alveola goală va trebui să sufere un proces de remaniere osoasă, iar gingia din vecinătate, să acopere defectul rămas.

Tot acest proces de cicatrizare se petrece în condițiile unei soluții de continuitate osteomucoasă mai mult sau mai puțin întinsă, în care, de cele mai multe ori, au existat focare septice cronice sau acute, într-un mediu în care agresiunile microbiene sînt prezente. Nu este însă mai puțin adevărat că saliva, prin constituienții săi, în special cei enzimatici, favorizează procesul local de cicatrizare.

Pe lîngă factorii locali, intervin și factori generali, în speță terenul, contribuind la desfășurarea procesului de vindecare.

Elementul primar prin care începe procesul de vindecare a unei plăgi postextracționale este cheagul endoalveolar. Cheagul, în primul moment asigură protecția soluției de continuitate gingivomucoasă, constituind în același timp și o barieră biologică împotriva agresiunilor microbiene din mediul bucal. Rețeaua de fibrină a cheagului este apoi progresiv invadată de elemente celulare tinere (histiocite, hemohistioblaști, megacariocite etc) a căror origine principală o constituie țesutul conjunctiv de la nivelul spațiului periodontal și de la nivelul dermului gingival. Concomitent are loc și un

proces de curăţire a plăgii de resturile de ţesuturi devitalizate, eventuale mici eschile, prin acţiunea atît a unor enzime celulare, cît şi a celulelor macrofage.

Marginal, apar vase de neoformaţie prin proliferarea endoteliului capilarelor osoase şi gingivale. Apariţia vaselor de neoformaţie constituie un moment important al procesului de cicatrizare, prin faptul că, realizîndu-se circulaţia sanguină în interiorul cheagului, devin posibile atît o serie de transformări celulare, cît şi un metabolism mai intens. Cercetări experimentale au arătat că apariţia vaselor de neoformaţie întîrzie mult în cazul în care extracţia este urmată de chiuretajul pereţilor interni ai alveolei.

Proceselor de liză a elementelor celulare devitalizate şi de proliferare capilară marginală, le urmează fibroplazia şi reconstrucţia tisulară.

Fibroblaştii, a căror origine celulară este diferită, pătrund în reţeaua de fibrină, se ramifică şi încep să depună colagen. Pe măsură ce se depune colagenul, o parte din fibroblaşti se transformă în fibrocite, vascularizaţia de neoformaţie diminuă, dar se organizează funcţional.

Paralel cu regenerarea conjunctivă, la un moment dat, intervine şi activitatea epiteliului gingival, care contribuie la finalizarea clinică a vindecării. Acoperirea plăgii cu epiteliul este fenomenul care încheie, aparent, procesul de cicatrizare şi acest lucru asigură restabilirea funcţiilor aparatului dento-maxilar, realizînd, în acelaşi timp, protecţia alveolei osoase. Procesele de regenerare conjunctivă şi epitelială durează aproximativ 10-14 zile de la extracţie.

Vindecarea osoasă începe mai tardiv, prin transformarea parţială a fibroblaştilor în osteoblaşti în jurul cărora apare o substanţă amorfă, densă, ţesutul osteoid. Intr-o primă fază se formează un calus osos primitiv, care, ulterior suferă un proces de remaniere şi restructurare funcţională. Se poate considera că remanierea ţesutului osos alveolar are loc în 5-6 luni. Prin procesul de vindecare şi de remaniere osoasă secundară se produce o mişcare a reliefului procesului alveolar, care, după unii autori, ar fi egală cu 1/3 din lungimea rădăcinii dintelui extras. Această retracţie este considerată fiziologică în condiţiile unei extracţii normale.

Procesul de vindecare osoasă poate fi dirijat prin aplicarea de proteze imediate sau precoce, care exercită o acţiune de modelare funcţională a crestei alveolare.

Vindecarea plăgii postextracţionale se face mai greu la bătrîni, la gravide, la bolnavii deproteinizaţi, diabetici, în cazul hipovitaminozelor C şi D, ca şi în cazurile în care s-a făcut un tratament îndelungat cu corticosteroizi. De asemenea, în întîrzierea procesului de vindecare mai pot interveni şi o serie de elemente locale ca: zdrobiri osoase, decolări întinse ale gingivomucoasei, persistenţa unor cioburi osoase ale peretelui sau septului interradicular, procese septice secundare endoalveolare, rădăcini restante, eschile osoase mici etc.

Tratamentul postextracţional

Actul chirurgical al extracţiei dentare nu trebuie considerat terminat odată cu înlăturarea dintelui sau rădăcinilor dentare din alveolă ci sînt necesare o serie de măsuri terapeutice care să evite apariţia complicaţiilor şi să urmărească procesul de vindecare.

Tratamentul plăgii alveolare. După extracţie se va face un examen atent al dintelui şi al alveolei şi în raport cu situaţia existentă, de la caz la caz, se va fixa conduita de urmat. Se cercetează în primul rînd dacă rădăcinile sînt întregi şi nu prezintă semne de fracturi. In caz de fractură a porţiunilor apexiene se va continua extracţia după procedeele descrise. De asemenea se observă semnele de infecţie cronică ale rădăcinii cu procese de rizaliză, de necroză a cementului, de hipercementoză etc. care presupun existenţa unui focar intraalveolar. Prezenţa pe rădăcini a unui fragment de ţesut de granulaţie sau a unor fragmente de membrană chistică indică rămînerea în alveolă a unor resturi granulomatoase sau chistice.

De obicei, granuloamele limitate, bine organizate, microabcesele din parodontitele apicale supurate, precum şi chisturile mici se enuclează odată cu rădăcina, Cînd rădăcinile ies împreună cu aceste formaţiuni înseamnă că alveola s-a golit complet, fără să rămînă în fundul său elemente patologice.

Vom da indicaţii de atitudine în următoarele situaţii ce sînt întîlnite în practică:

- plagă alveolară normală;
- plagă alveolară infectată;
- plagă alveolară zdrobită.

Atitudinea faţă de plaga alveolară normală. Dacă extracţia a decurs fără incidente, traumatismul operator nu a provocat leziuni extinse ale osului şi mucoasei, rădăcinile au ieşit integre şi în plaga alveolară nu au rămas elemente patologice, se observă de obicei o sîngerare redusă cu tendinţa manifestă şi rapidă de coagulare şi organizare a cheagului, care este elementul principal în procesul local de vindecare. De aceea se va căuta ca să se favorizeze formarea cheagului, să se protejeze cheagul odată constituit. Sînt contraindicate explorările şi chiuretajele intempestive ale alveolei precum şi spălăturile intraalveolare cu diferite soluţii antiseptice, aplicaţia în plagă de substanţe caustice sau antiseptice (iodoform), introducerea de mese etc, care împiedică formarea şi organizarea cheagului întîrziind procesul de cicatrizare şi refacere osoasă.

Conduita faţă de plaga postextracţională va fi cît se poate de simplă; se evacuează din cavitatea bucală sîngele şi secreţiile cu tampoane; eventual bolnavul este pus să-şi clătească uşor gura (fără forţă) cu o soluţie slab antiseptică (hipermanganat de potasiu) sau chiar cu apă;

- marginile alveolei sînt strînse între index şi police, căutîndu-se a strîmta cît mai mult gura alveolei;
- peste alveolă se aplică un tampon de comprese sterile, care este îndesat cu grijă între dinţii învecinaţi spre a nu desface marginile plăgii,

Scanned with OKEN Scanner

apoi se recomandă bolnavului să închidă gura muşcînd peste tampon (Fig.3.45).

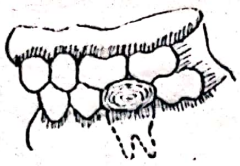

Fig.3.45. Tamponamentul supraalveolar, în ocluzie, al plăgii post - extracţionale normale.

- bolnavii ambulatoriu vor fi ţinuţi sub observaţie cel puţin 1/2 oră după extracţie, iar înainte de a părăsi cabinetul se vor controla tampoanele care protejează plaga; dacă sîngerarea continuă, se reface tamponamentul. Tampoanele trebuie menţinute bine apăsate peste alveolă, după care bolnavului i se permite să deschidă gura. Se recomandă bolnavului să nu-şi clătească gura cel puţin 12 ore, pentru a nu mobiliza cheagul, oprindu-se în special folosirea apei oxigenate; se recomandă de asemenea ca în această perioadă să nu se consume alimente fierbinţi.

Se dau apoi indicaţii ca după scoaterea tamponului să nu se sugă plaga alveolară. In următoarele 24-48 de ore vor fi evitate alimentele tari, care solicită o masticaţie prea intensă. Igiena bucală (spălatul dinţilor) se va relua normal după 24 de ore, ferindu-se atingerea plăgii cu periuţa de dinţi.

Atitudinea faţă de alveola infectată. După extragerea dinţilor cu parodontită apicală acută supurată, de obicei odată cu degajarea alveolei se produce evacuarea spontană a coleoţiei purulente; se va face o simplă spălare a alveolei cu o compresă cu apă oxigenată sau cu un jet slab proiectat cu seringa, evitîndu-se orice manoperă care ar distruge bariera biologică formată în fundul alveolei; este contraindicat categoric chiuretajul.

Dacă după spălarea cu apă oxigenată, alveola începe să sîngereze şi are tendinţa să formeze cheag, ea poate fi lăsată liberă, procedîndu-se la strîngerea marginilor sale şi aplicîndu-se deasupra un pansament de protecţie.

Dacă din alveola infectată continuă să se evacueze o secreţie sanguino-purulentă, fără ca sîngele să aibă tendinţa de a forma cheagul normal, se va introduce o meşă iodoformată subţire pentru a o menţine deschisă şi a asigura drenajul. Meşa nu va fi îndesată în alveolă, spre a nu face dop, ci va fi lăsată cît mai afînată.

In procesele parodontale cronice, cînd rămîn în alveolă ţesut de granulaţie sau resturi de membrană chistică şi cînd pereţii alveolari însăşi sînt osteitici, este indicat chiuretajul alveolar.

T e h n i c a: Cu chiurete potrivite se raclează dinspre fundul spre gura alveolei, căutîndu-se să se desprindă de pe os toate ţesuturile patologice moi; ţesutul de granulaţie este scos în fragmente; membranele chistice se pot enucleea în totalitate sau, cînd sînt aderente de os, în porţiuni separate.

Dacă pereţii osoşi sînt osteitici, înmuiaţi, se va continua racla-jul pînă cînd se ajunge la osul rezistent, înlăturîndu-se de obicei şi septurile interalveolare şi interdentare. Cînd se lucrează în vecinătatea cavităţii sinusale sau a canalului mandibular, se va pune o deosebită grijă, deoarece

pereţii osoşi care separă alveolele de aceste formaţiuni anatomice sînt adesea subţiaţi, erodaţi.

Chiuretajul trebuie să fie complet, pentru că rămînerea de elemente patologice şi ţesuturi alterate duce la continuarea evoluţiei procesului şi la extensia sa. Se consideră chiuretajul terminat atunci cînd: - la chiuretă se percepe senzaţia de os rezistent sănătos; - sîngerarea diminuă foarte mult şi se opreşte prin tamponament.

După terminarea chiuretajul se vor netezi marginile plăgii osoase cu chiureta sau cu pensa ciupitoare de os. Marginile gingivale vor fi aduse şi strînse peste plagă, după care se aplică supraalveolar un pansament cu meşe iodoformate. Meşele vor fi lăsate pe loc timp de 24-48 de ore.

Atutudinea în plăgile alveolare zdrobite. In timpul extracţiilor dificile, laborioase, se pot produce plăgi mai întinse cu zdrobiri ale părţilor moi şi ale osului alveolar, care favorizează apariţia de complicaţii şi întîrzie cicatrizarea, lăsînd după vindecare o mucoasă subţire, un proces alveolar neregulat, bride cicatriciale anormale etc.

In aceste cazuri, se va proceda astfel:

- se înlătură cu pensa toate micile fragmente osoase detaşate;
- se rezecă cu pensa ciupitoare de os porţiunile proeminente neregulate şi apoi se netezeşte osul cu chiureta pentru a se obţine o creastă alveolară uniformă şi netedă;
- franjurile mici de părţi moi zdrobite, "devitalizate", se excizează cu foarfeca, menajîndu-se cît mai mult mucoasa şi periostul şi păstrîndu-se lambourile a căror vitalitate nu este compromisă. Aceste lambouri vor fi aduse şi aplicate peste plaga osoasă, căutînd să se acopere cît mai mult osul denudat. Menţinerea lambourilor se face prin sutură sau prin aplicarea supraalveolară a unui tamponament cu meşe iodoformate menţinut fie cu sîrmă în "8" fie cu plăci de protecţie.

Extracţia alveoloplastică. Este metoda prin care se urmăreşte dirijarea procesului de vindecare a plăgii postextracţionale, astfel încît să se obţină o creastă alveolară bine conformată, acoperită cu o mucoasă aptă pentru protezare. Metoda constă în desfăşurarea timpilor operatori ai extracţiei după o tehnică care să producă un traumatism cît mai redus a ţesuturilor parodontale moi şi dure. Metoda se bazează pe două elemente esenţiale:

a. sutura postextracţională;
b. protezarea imediată sau precoce.

a. Sutura postextracţională, favorizează formarea unui bun cheag intraalveolar, diminuă sîngerarea, protejează plaga de mediul septic bucal şi de iritaţiile mecanice şi chimice, împiedicînd infectarea şi dezorganizarea cheagului. După sutură, durerea postextracţională este mult diminuată, cicatrizarea este mai rapidă, iar regenerarea osoasă mult ajutată.

Este indicată în cazurile în care nu există procese inflamatorii acute evolutive şi cînd este posibilă acoperirea plăgii prin apropierea marginilor periosteo-mucoase.

Scanned with OKEN Scanner

b. Protezarea imediată îndeplineşte un rol biologic activ în evoluţia plăgii deoarece prin purtarea protezei, procesele de rezorbţie şi opoziţie osoasă sînt dirijate şi stimulate funcţional. De asemenea, protezarea imediată restabileşte rapid funcţiile normale de masticaţie, fonaţie şi în special reface aspectul fizionomic al bolnavului. Prin protezarea imediată se scurtează perioada de adaptare a bolnavului cu proteza.

Metoda extracţiei alveoloplastice este indicată atît în extracţiile unice singulare, cît îndeosebi în extracţiile multiple.

Tehnica extracţiei alveoloplastice în extracţiile singulare

Extracţia dintelui se practică după tehnica obişnuită, căutîndu-se ca aplicarea cleştilor sau a elevatoarelor, să fie precedată de o bună decolare a gingiei de jur împrejurul coletului. Pentru a se obţine o plagă mucoasă cît mai netă, se poate practica înainte de decolare, o incizie marginală de-a lungul gîtului dintelui. Cu pensa ciupitoare de os, se rezecă apoi marginile alveolare subţiri şi proeminente şi se face nivelarea şi netezirea lor. Rezecţia osoasă trebuie să fie limitată numai la porţiunile în exces atît cît este necesar ca marginile plăgii mucoase să poată fi apropiate peste alveolă, şi să se obţină o nivelare cît mai bună a osului. Se face apoi sutura cu fire separate, nerezorbabile.

Tehnica extracţiei alveoloplastice în extracţiile multiple

In cazurile în care sînt necesare extracţii multiple din cauza leziunilor de carie sau prin parodontopatii marginale extracţia fiecărui dinte în parte, în şedinţe separate, duce de obicei după vindecare la formarea unei arcade neregulate, nefavorabilă protezării. Pentru a evita aceste inconveniente, este indicat să se extragă toţi dinţii în aceeaşi şedinţă şi să se aplice proteza imediat după intervenţie sau cît mai precoce. Extracţia se va face prin descoperirea chirurgicală a osului alveolar cu înlăturarea tuturor proceselor patologice fiind urmată de pregătirea chirurgicală a viitorului proces alveolar şi de sutura completă a fibromucoasei.

Dacă se decide protezarea imediată, se va confecţiona proteza înainte de operaţie procedîndu-se astfel:

- se iau amprentele arcadei respective şi antagoniste; prin amprentare se urmăreşte să se obţină o impresiune foarte corectă în special a porţiunilor de arcadă edentată, a bolţii palatine şi tuberozităţilor la maxilar şi a versantelor vestibulare şi în special linguale la mandibulă;
- pe modelul obţinut, după radierea dinţilor care vor fi extraşi şi porţiunea de margine alveolară care va fi rezecată, se realizează toate fazele de construcţie a protezei.

Spre a se evita modificarea bruscă a fizionomiei, este recomandabil ca dinţii artificiali să fie montaţi corespunzător dinţilor care vor fi extraşi; acest lucru se poate obţine prin radierea de pe model, separat a fiecărui dinte şi înlocuirea lui pe macheta în ceară. Proteza va fi gata înainte de intervenţie.

Scanned with OKEN Scanner

T e h n i c a: (Fig.3.46). Cu bisturiul se incizează mucoasa gingivală vestibular şi oral de-a lungul marginii sale libere, în jurul grupului de dinţi ce va fi extras; dacă marginea gingivală este hiperplazică, inflamată, se va face excizia acestor porţiuni de mucoasă bolnavă.

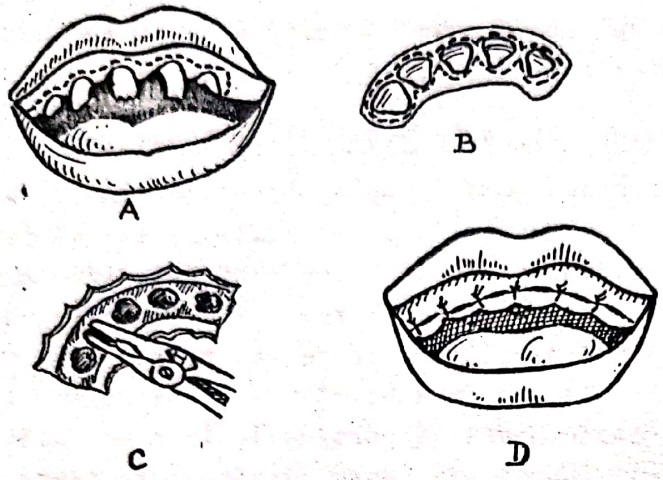

Fig.3.46. Tehnica extracţiilor multiple cu alveoloplastie modelantă : A şi B. Incizia în jurul grupului de dinţi de extras; C. Regularizarea osului cu pensa ciupitoare; D.Sutura.

Cu un decolator fin, cu vîrful subţire, se decolează mucoasa împreună cu periostul, descoperindu-se numai porţiunea marginală a crestei alveolare atît vestibular cît şi oral. Extracţia dinţilor se face după tehnica obişnuită dinspre posterior spre anterior cu cleştele sau elevatoarele. Se chiuretează ţesuturile patologice din fundul şi de pe pereţii alveolari, apoi cu pensa ciupitoare de os se rezecă marginile proeminente şi neregulate ale pereţilor alveolari şi septurile interalveolare voluminoase, înlăturîndu-se numai porţiunile în exces, atît cît este necesar ca să dispară neregularităţile şi asperităţile osului. Netezirea osului se face cu chiureta; unii autori recomandă pentru aceasta frezele mari. Toate aceste manopere vor fi efectuate sub control permanent vizual şi prin palpare cu pulpa degetului.

După un control atent al plăgii, pentru a nu rămîne fragmente mici osoase sau resturi de ţesuturi patologice şi după controlul hemostazei, lambourile periosteomucoase sînt aplicate peste os, urmărindu-se ca ele să fie bine întinse pe procesul alveolar pentru a nu rămîne spaţii moarte, care ar favoriza formarea de hematoame. După un ultim control prin palparea peste mucoasă a reliefului osos verificîndu-se dacă palparea peste mucoasă a reliefului osos verificîndu-se dacă este neted şi uniform, lambourile sînt suturate marginal, cu fire nerezorbabile, în punote separate.

Se aplică proteza, verificînd-se adaptarea şi stabilitatea ei şi făcînd bineînţeles adaptarea primară, în cavitatea bucală.

Evoluţie şi îngrijiri postoperatorii. Este recomandabil ca după intervenţie să se aplice un bandaj mentoocefalic, care să menţină apropiate arcadele dentare, împiedicînd eventualele dislocări ale protezei în momentele funcţionale şi obligînd bolnavul să păstreze proteza tot timpul în gură.

Scanned with OKEN Scanner

Alimentaţia va fi în primele zile lichidă, pînă în momentul în care pacientul s-a obişnuit cu proteza şi aceasta s-a adaptat, căpătînd o stabilitate satisfăcătoare. După 7-8 zile se controlează plaga şi se scot firele. Totodată se vor face şi eventualele retuşuri ale protezei. Proteza trebuie însă reaplicată imediat, recomandîndu-se bolnavului să o poarte permanent, să o scoată în primele lo zile o singură dată pe zi pentru igienă şi să nu rămînă fără proteză în această perioadă mai mult de 5-lo minute. După 3 săptămîni bolnavul se va conforma regulilor obişnuite ale purtătorilor de proteze. La o lună după intervenţie se va controla din nou adaptarea protezei şi se vor face eventualele rebazări.

Extracţia alveoloplastică cu protezare precoce

Prin protezare precoce se înţelege aplicarea protezei la un interval scurt după extracţie. Se face întîi extracţia şi modelarea alveoloplastică a osului după tehnica expusă; după sutura plăgii se ia o amprenă a crestei alveolare. Pe modelul obţinut se construieşte apoi proteza care va fi aplicată după 7-8 zile de la intervenţie, imediat după scoaterea firelor de sutură, cînd plaga mucoasă este vindecată.

Postoperator, după alveoloplastiile modelante cu sutură completă este indicată administrarea antibioticelor timp de 4-5 zile.

Proteza imediată sau precoce, socotită în general ca provizorie, va fi înlocuită cu o proteză definitivă după un interval de 4-5 luni, cînd restructurarea osului alveolar este deja foarte avansată şi suficient de stabilizată.

Dacă proteza imediată sau precoce a fost corect construită, ea poate rămîne ca proteză definitivă, făcîndu-se doar corectările necesare prin rebazări în raport cu modificările survenite prin procesul de restructurare osoasă funcţională.

Plastia alveolară reconstitutivă postextracţională imediată

Foarte bine tolerate sînt conurile din ceramohidroxiapatită care se introduc, imediat postextracţional în alveolă. Conurile au forma rădăcinii dentare fiind uneori prevăzute cu şanţuri transversale pentru a fi mai bine încastrate în os. După introducerea în alveole se face sutura izolînd astfel implantul de mediul bucal. Protezarea se face după 5-6 săptămîni cînd plaga este deja vindecată. In acelaşi scop se folosesc în ultima vreme conuri din biovitroceramică sau din colagen în combinaţie cu ceramohidroxiapatită sau cu os liofilizat.

ACCIDENTELE EXTRACTIEI DENTARE

In extracţia dentară, ca în orice intervenţie chirurgicală, se pot produce unele accidente intraoperatorii şi pot surveni complicaţii postoperatorii, uneori destul de grave.

Scanned with OKEN Scanner

In producerea accidentelor intervin o serie de factori care ţin de: particularităţile morfologice ale dintelui de extras şi structurilor învecinate, de leziunile patologice preexistente, precum şi de gregeli de tehnică operatorie, prin folosirea unor instrumente sau manopere neadecvate.

O parte din accidente pot fi evitate printr-o tehnică operatorie potrivită cazului, în funcţie de datele obţinute ca urmare a examenului clinic şi radiologic, făcut înainte de extracţie.

In mod obişnuit survin următoarele accidente:

- accidente dentare;
- leziuni ale părţilor moi perimaxilare;
- leziuni osoase;
- aspirarea de fragmente dentare sau osoase.

Accidente dentare

a. Fractura coroanei sau a rădăcinii. Este accidentul cel mai obişnuit care apare în timpul extracţiei dentare. Se datoreşte, de cele mai multe o.., distrucţiei întinse corono-radiculare prin carie; se fracturează cu uşurinţă dinţii devitali sau cei hiper- sau hipocalcificaţi. Forma rădăcinilor excesiv divergente sau convergente, în baionetă sau cu procese de hiperocementoză favorizează producerea fracturilor. De asemenea structura dură a osului în care sînt implantaţi dinţii precum şi procesele de anchiloză dentoalveolară duc la producerea de fracturi în timpul manoperelor de extracţie.

Examenul clinic atent ca şi radiografia, pot decela toţi aceşti factori care favorizează producerea de fracturi şi în consecinţă, pot fi adoptate metodele operatorii cele mai adecvate, pentru ca accidentul să fie evitat. Astfel, în cazul rădăcinilor divergente (sau convergente) se va practica separarea rădăcinilor; în cazul proceselor de hiperocementoză, de anchiloză dentoalveolară, de rădăcini convergente cudate, se va recurge de la început la extracţia prin alveolotomie.

Fractura poate fi produsă şi prin folosirea unor tehnici neadecvate ca: aplicarea unui cleşte nepotrivit, priza făcută incorect, exercitarea mişcărilor de luxaţie în afara axului longitudinal al dintelui, mişcări brutale în timpul manoperelor de luxaţie etc.

Dacă fractura s-a produs, extracţia trebuie continuată în aceeaşi şedinţă, sau într-o şedinţă ulterioară. In cazul în care rădăcina fracturată poate fi reperată, extracţia poate fi făcută cu ajutorul elevatoarelor fine; rădăcinile profunde, greu accesibile vor fi extrase prin alveolotomie.

b. Luxaţii ale dinţilor vecini. Accidentul se produce în cazul folosirii unui cleşte cu fălci foarte late şi mai adesea prin aplicarea defectuoasă a elevatorului care, în loc să ia punct de sprijin pe marginea alveolară, se sprijină pe dintele vecin. Frecvent se întîlneşte luxaţia molarului 2 în timpul extracţiei cu elevatorul "limbă de crap" a molarului de minte inferior.

Luxaţia completă este excepţională. De cele mai multe ori se produc subluxaţii cu mobilitate mică, care impun o supraveghere în timp a vitalităţii dintelui respectiv şi în caz de mortificare, se va recurge la extirparea conţinutului camerei pulpare cu obturare corectă.

In luxaţiile complete, dacă pereţii alveolari sînt integri, se va face pulpectomia cu tratament radicular corect şi replantare.

c. Fractura dinţilor vecini sau antagonişti. Se fracturează de obicei dinţii vecini cariaţi sau antagoniştii prin lovirea lor cu cleşti, care derapează în timpul manoperelor de luxaţie. Pentru prevenire, instrumentele nu se vor sprijini pe dinţii vecini şi se va asigura o priză corectă cu cleştele, dozînd forţa de tracţiune în ax în momentul avulsiei.

In fracturile coronare, cu pierdere mică de substanţă se va pregăti o cavitate şi se va aplica obturaţia, iar în fracturile penetrante cu deschiderea camerei pulpare se va face coafajul direct sau pulpectomia.

In fracturile longitudinale corono-radiculare, se va face extracţia. In fracturile transverse-radiculare, în funcţie de sediu, se va aplica un tratament conservator sau extracţia.

d. Smulgerea sau lezarea mugurilor dinţilor permanenţi

Mugurii dinţilor permanenţi pot fi smulşi în extracţia cu cleştele a molarilor temporari, ale căror rădăcini nu sînt complet rezorbite, înconjurînd coroana mugurilor dinţilor permanenţi subjacenţi.

In cazul în care accidentul s-a produs, se va încerca replantarea mugurelui dintelui permanent, suturînd mucoasa deasupra.

In extracţia cu elevatoarele a dinţilor temporari vîrful instrumentului poate pătrunde mai profund, deschinzînd sacul folicular sau zdrobind mugurele dintelui permanent respectiv. In aceste cazuri se va face sutura mucoasei peste plagă, sau protecţia sa printr-un pansament iodoformat; supuraţia plăgii este un semn care evidenţiază necroza mugurelui şi impune înlăturarea acestuia.

Leziuni ale părţilor moi perimaxilare

a. Plăgi gingivale lineare se produc prin derapareo elevatorului sau prin smulgerea cu fălcile cleştelui aplicate peste mucoasă. Sînt însoţite de o hemoragie gingivală uneori destul de abundentă.

După terminarea extracţiei plăgile se suturează cu cîteva fire nerezorbabile.

b. Plăgi întinse cu denudări mari ale osului, se produc în extracţiile laborioase, traumatizante; marginile mucoasei sînt de obicei franjurate, dilacerate, iar osul parţial descoperit.

Tratament: sutura, după netezirea osului cu o pensă ciupitoare şi excizia franjurilor gingivale dilacerate, devitalizate. Se caută ca prin sutură să se acopere complet osul denudat; dacă nu se reuşeşte acoperirea completă a osului, plaga va fi protejată cu meşă iodoformată.

Scanned with OKEN Scanner

c. Plăgi ale mucoasei palatine se produc prin deraparea elevatoarelor în timpul extracţiei molarilor superiori. Uneori se produce o hemoragie în jet, prin lezarea arterei palatine, situaţie în care este necesară ligatura: se trece un fir de setolină, mătase, nylon sau catgut gros cu un ac Hagedorn curb prin fibromucoasă, dintr-o parte în alta a şanţului palatin, înapoia plăgii, încărcîndu-se astfel vasele palatine; firul va fi înodat peste mucoasă realizîndu-se astfel hemostaza (Fig.3.47).

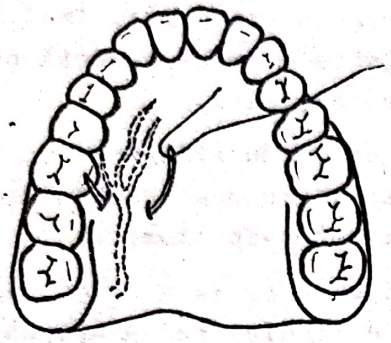

Fig.3.47. Ligatura arterei palatine

d. Plăgi ale limbii, se produc prin deraparea elevatoarelor curbe ascuţite sau a elevatorului "limbă de crap" în timpul extracţiei molarilor de minte inferiori. Clinic este greu de apreciat profunzimea la care au pătruns elevatoarele şi din această cauză va trebui să li se acorde o atenţie deosebită acestor plăgi întrucît pot fi urmate de hemoragii importante ale vaselor linguale, uneori neevidente la exterior, avînd o evoluţie intraparenchimatoasă cu caracter disecant. Hemostaza prin pensare sau prin tamponament este ineficientă. Se recomandă sutura hemostatică în masă cu ajutorul unor fire trecute la distanţă de marginea plăgii, cuprinzînd şi o parte din parenchimul lingual.

e. Plăgi ale planşeului bucal se produc prin înţeparea mucoasei cu vîrful elevatorului care derapează. Pot fi însoţite de hemoragii cu producerea de hematoame uneori voluminoase, disecante, care se pot suprainfecta secundar. Se va face sutura asigurînd un drenaj filiform. Este necesar să se administreze pentru cîteva zile şi un tratament preventiv cu antibiotice.

Leziuni osoase

a. Fracturile alveolare. Fracturile sînt limitate de obicei la alveola dintelui extras, interesînd unul din pereţii alveolari. Fractura în totalitate a procesului alveolar este rară.

Fragmentul fracturat se poate desprinde complet sau rămîne ataşat la corpul osului, cu periostul integru.

Se va proceda astfel:

- fragmentul alveolar complet detaşat se înlătură făcîndu-se apoi regularizarea marginii osoase, urmată de acoperirea osului cu mucoasă gingivală şi eventual sutură;

- fragmentele osoase, bine prinse de periost, vor fi repuse la loc şi mucoasa suturată. Se va urmări în timp evoluţia şi în caz de sechestrare a fragmentului, acesta va fi înlăturat.

b. Fractura tuberozităţii maxilarului superior. Se produce în luxaţia distală cu elevatoarele a molarului de minte superior (Fig.3.48). Este urmată uneori imediat de o hemoragie importantă prin lezarea unor vase din plexul venos pterigoidian sau a mucoasei sinusale.

Dacă fragmentul osos este mic şi desprins complet se înlătură, apoi se regularizează marginile plăgii osoase suturîndu-se mucoasa acoperitoare. Dacă fragmentul osos este voluminos, linia de fractură despicînd tuberozitatea pe o mare întindere, se va lăsa pe loc se reduce manual şi se va face sutura mucoasei; prin contenţia fragmentului osos fracturat se poate aplica o placă palatinală, prevăzută cu o prelungire perituberozitară.

c. Fractura mandibulei. Se produce îndeosebi în timpul extracţiei molarului de minte inferior, cînd se foloseşte elevatorul "limbă de crap"fără ca acesta să fie indicat (rădăcină dreaptă) (Fig.3.49). Fractura poate fi favorizată de existenţa unor procese patologice care duc la slăbirea rezistenţei osului (chisturi foliculare, tumori, osteomielite, gome etc).

In cazul în care preextracţional au fost depistate, clinic şi radiologic, procese patologice care ar favoriza producerea fracturii, este indicat să se aplice în prealabil un dispozitiv de imobilizare care va fi folosit în cazul în care accidentul s-a produs.

Dacă se decelează producerea unei fracturi se va termina extracţia dintelui şi, în funcţie de localizarea fracturii, se va aplica dispozitivul de imobilizare corespunzător.



Fig.3.48. Fractura tuberozităţii maxilarului prin manopere neadecvate de luxaţie cu elevatorul.

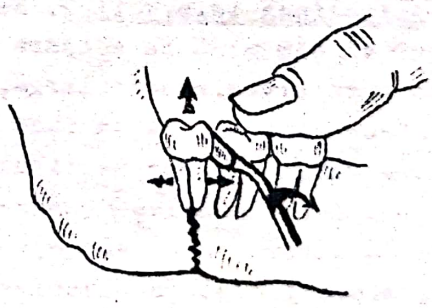

Fig.3.49. Fractura mandibulei prin tentativa de luxaţie cu elevatorul Leoluse a molarilor de minte inferiori cu rădăcini verticale.

d. Luxaţia mandibulei. Este un accident care se produce de obicei la bolnavii cu laxitate ligamentară accentuată, în timpul extracţiei dinţilor inferiori, prin deschiderea exagerată a gurii, tracţiunea înainte a mandibulei şi presiune în jos. Pentru prevenire este necesar să se fixeze bine mandibula cu mîna stîngă şi de asemenea să se evite presiunile energice.

Scanned with OKEN Scanner

In cazul în care accidentul s-a produs, bolnavul acuză o durere vie în articulaţia temporo-mandibulară, urmată de imposibilitatea închiderii gurii; se va face imediat reducerea luxaţiei prin manoperele cunoscute şi imobilizarea cu o frondă mentonieră.

e. Accidente sinusale. Condiţiile anatomice şi procesele rezorbtive periradiculare de la nivelul premolarilor şi molarilor superiori favorizează accidentele sinusale în timpul extracţiei dinţilor respectivi. Astfel sinusul poate trimite un diverticul între rădăcinile primului molar sau, în cazul sinusurilor voluminoase, peretele despărţitor dintre apexuri şi cavitatea sinusală este extrem de subţire, putînd lipsi chiar complet. De asemenea procesele patologice cronice de la nivelul rădăcinii dinţilor sinusali pot resorbi peretele osos despărţitor alveolo-sinusal.

Se poate produce:
- deschiderea sinusului;
- împingerea rădăcinilor în cavitatea sinusală.

Deschiderea sinusului este provocată de obicei prin manoperele cu elevatorul şi mai rar în extracţia cu cleştele sau în timpul chiuretajului alveolar. Accidentul poate trece neobservat manifestîndu-se doar printr-o sîngerare ceva mai abundentă a alveolei respective, sîngele avînd uneori un caracter aerat. Dacă se explorează cu un stilet butonat se constată că fundul alveolei nu se mai percepe, stiletul pătrunzînd în cavitate cu senzaţia de cădere în gol. Este bine ca explorarea să fie cît mai puţin traumatizantă pentru a nu mări breşa şi a nu infecta sinusul.

Este de asemenea contraindicată manevra Valsalva care, în aceste cazuri, va favoriza infectarea sinusului cu flora nazală.

Atitudinea terapeutică. Se va face toaleta plăgii prin manopere uşoare şi se va căuta să se acopere alveola cît mai complet cu gingivomucoasa. In cazul în care alveola este largă, cu pereţii osoşi îndepărtaţi ce nu permit sutura gingivo-mucoasei, se va face rezecţia marginilor osoase în exces, decolarea către fundul de sac vestibular, cu alunecarea mucoasei şi sutură. Chiar dacă marginile gingivo-mucoase nu pot fi complet afrontate se vor aplica 1-2 fire de sutură, care vor apropia cît mai mult gingia vestibulară de cea palatinală, micşorînd plaga alveolară. Deasupra alveolei se va aplica pentru 7-8 zile un tampon iodoformat care va fi menţinut cu ligaturi de sîrmă în "8", trecute în punte peste alveola respectivă, gutiere din acrilat autopolimerizabil sau Stents. Se recomandă bolnavilor ca timp de 8-10 zile să nu-şi sufle nasul şi să menţină o antisepsie bucală şi nazală riguroasă. Este absolut contraindicată introducerea de meşe iodoformate în alveolă care menţin sau chiar lărgesc breşa, favorizînd infectarea sinusului şi producerea de comunicări buco-sinusale persistente.

Impingerea rădăcinilor în cavitatea sinusală

In extracţiile cu elevatoarele a rădăcinilor premolarilor şi molarilor rădăcina poate fi împinsă în plină cavitate sinusală; se constată că

rădăcina a dispărut din alveolă. Pot exista 2 posibilităţi: fie rădăcina a fost împinsă sub mucoasa sinusală fără ca aceasta să fie perforată, fie s-a produs o perforare a mucoasei sinusale, rădăcina fiind proiectată în plină cavitate (Fig.3.5o).

In momentul în care s-a produs un asemenea accident este necesar, în primul rînd, să se precizeze poziţia rădăcinii. Pentru aceasta se vor face radiografii cu film retroalveolar şi radiografia sinusului maxilar în incidenţă semiaxială.

Rădăcinile dentare împinse sub mucoasa sinusală se extrag pe cale alveolară lărgită după tehnica descrisă Wassmundt (Fig.3.51).

T e h n i c a: De o parte şi de alta a alveolei se fac două incizii verticale oblice, divergente, pînă în fundul şanţului vestibular. Se decolează periosteo-mucoasa cît mai sus, descoperindu-se tabla osoasă alveolară. Se rezecă în aşchii mici tabla osoasă de-a lungul alveolei respective, cu pensa ciupitoare sau cu o dăltiţă, pînă se descoperă restul radicular. Acesta este prins cu o pensă sau îndepărtat cu o chiuretă.

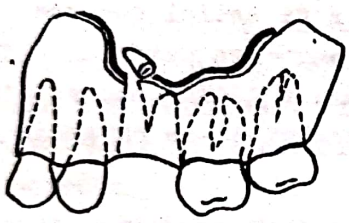

Fig.3.5o. Rest radicular intrasinusal.



Fig.3.51. Tehnica extracţiei pe cale alveolară lărgită a fragmentelor radiculare împinse sub mucoasa sinusală (procedeu Wassmundt): A. Incizia; B. Rezecţia osoasă şi înlăturarea rădăcinii.

In timpul manoperelor de trepanare şi extracţie se va avea grijă să nu se perforeze mucoasa sinusală şi să nu se împingă rădăcina în plină activitate de unde nu mai poate fi extrasă prin aceeaşi cale. Lamboul periosteo-mucos este readus peste plagă şi suturat.

Extracţia resturilor radiculare intrasinusale . Se face prin trepanaţia sinusului în fosa canină, lărgind breşa osoasă cît este necesar pentru o bună vizibilitate în cavitate . Restul radicular poate fi liber în cavitatea sinusală sau inclavat în mucoasă. După îndepărtarea restului, dacă mucoasa sinusală nu este modificată, se lasă pe loc; dacă este afectată, polipoasă, printr-o infecţie cronică, se îndepărtează. Se face contradeschiderea nazală cu asigurarea drenajului sino-nazal, suturîndu-se apoi plaga vestibulară. Alveola se sutureză pentru a favoriza vindecarea rapidă şi a preveni persistenţa comunicării buco-sinusale.

Scanned with OKEN Scanner

Aspirarea de corpi străini (fragmente dentare sau osoase)

Constituie un accident de o gravitate deosebită. Se produce prin căderea în fundul gîtului a fragmentelor de dinţi luxaţi cu elevatorul sau scăpaţi din cleşte, sau a fragmentelor osoase libere rămase în gură după extracţie. Riscul este mai mare în extracţiile sub necroză cu circuit deschis (rauch-narcoză), datorită poziţiei capului în extensie forţată în care este aşezat bolnavul şi diminuării reflexului faringian. Corpul străin căzut în laringe, trece în trahee şi de aici este aspirat în bronhii producînd: tuse, greutate în respiraţie, sufocare, cianoză şi uneori chiar asfixie. Tardiv pot apare supuraţii pulmonare.

Pentru prevenire se vor lua următoarele măsuri: cînd se administrează narcoza, în extracţiile făcute la maxilar, capul bolnavului să nu fie aşezat în extensie exagerată; în extracţiile făcute în decubit dorsal, capul bolnavului să fie rotat lateral. Este de preferat ca extracţiile multiple să se facă sub anestezie prin intubaţie endotraheală, asigurînd un tamponament riguros faringian.

In timpul intervenţiei, se vor îndepărta secreţiile din gură, folosindu-se aspiratorul. Manoperele cu elevatorul vor fi astfel conduse încît să nu proiecteze dintele în fundul gîtului şi de asemenea dintele să fie bine fixat în cleşte pentru a nu scăpa. Dacă dintele sau rădăcina cad pe limbă, bolnavul va fi aplecat imediat cu capul în jos, evacuîndu-se cu grijă cavitatea bucală.

In cazul în care corpul străin a fost aspirat, bolnavul va fi aşezat imediat în decubit ventral; se va administra dilauden + atropină şi de urgenţă se va cere colaborarea unui specialist bronholog care va extrage corpul străin prin bronhoscopie.

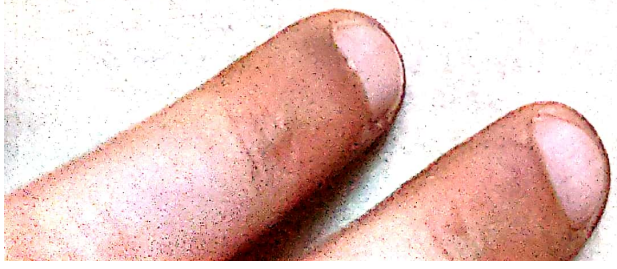

Scanned with OKEN Scanner

COMPLICATIILE EXTRACTIEI DENTARE

ALVEOLITA POSTEXTRACTIONALA

Alveolita, complicaţie a extracţiilor dentare, este o osteită localizată, în care inflamaţia alveolei se asociază cu necroza superficială a peretelui său osos.

Etiopatogenie. In mecanismul de producere al alveolitei intervin factori loco-regionali şi generali şi anume:

- tulburările vasomotorii loco-regionale provocate pe de o parte de traumatismul operator, care, acţionînd asupra terminaţiilor nervoase produce, pe cale reflexă, un spasm vascular şi pe de altă parte de acţiunea vasoconstrictoare a adrenalinei, din soluţia anestezică. Vasoconstricţia intensă şi prelungită determină tulburări metabolice la nivelul osului alveolar, favorizînd necroza;

- în extracţiile laborioase şi prelungite, zdrobirile mucoasei şi pereţilor osoşi favorizează infecţia locală;

- rămînerea în alveolă a unor fragmente detaşate de os sau din dinte împiedică procesul de cicatrizare normală, favorizînd în acelaşi timp supraadăugarea unei infecţii;

- infecţiile preexistente acute sau cronice constituie factori favorizanţi ai infectării cheagului postextracţional;

- aplicarea în alveolă a diverselor substanţe în scop hemostatic sau antiseptic, împiedică organizarea unui cheag viguros; cheagul poate fi astfel foarte uşor lizat de flora microbiană bucală al cărui echilibru ecologic se modifică după extracţie, devenind patogenă. Cercetări făcute au arătat că pulberea de iodoform pe care mulţi practicieni o introduc după extracţie în alveolă constituie mai degrabă un corp străin irezorbabil, pe care organismul caută să-l elimine, decît un element care să ducă la o grăbire a procesului de vindecare;

- meşele îndesate în alveole şi ţinute multă vreme favorizează de asemenea producerea alveolitelor;

- nerespectarea condiţiilor de asepsie în pregătirea şi conducerea actului operator creiază condiţii favorabile infectării cheagului intraalveolar. Intr-o cavitate bucală în care extracţia se face fără o pregătire prealabilă (detartraj, obturarea cariilor, etc), sînt condiţii mult mai favorabile exacerbării virulenţei florei microbiene. Considerăm că nu trebuie

insistat asupra faptului că nesterilizarea corespunzătoare a instrumentarului de extracţie, poate să producă nu numai alveolite dar şi inocularea de germeni ai unor boli transmisibile;

- nerespectarea de către bolnav a prescripţiilor privind îngrijirile postextracţionale: consumarea de alimente calde lizează cheagul, clătitul puternic al gurii îl mobilizează, fapt ce favorizează infectarea alveolei; folosirea în masticaţie în primele zile după intervenţie a hemiarcadei pe care s-a făcut extracţia poate traumatiza plaga sau chiar întîrzia vindecarea prin intrarea de fragmente de alimente în alveolă. De asemenea nerespectarea de către bolnav a regulilor elementare de igienă poate duce la infectarea alveolei postextracţionale;

- în ultimii ani s-a depistat în salivă un ferment proteolitic inactiv (CHAUNCEY - 1954) asemănător fibrinolizinei, care, în anumite condiţii poate fi activat şi produce liza cheagului alveolar. Este posibil ca activarea acestui factor proteolitic să se facă în condiţiile scăderii rezistenţei organismului sau a apariţiei unor factori favorizanţi loco-regionali;

- starea generală deficitară cu scăderea rezistenţei organismului la infecţii, cu tulburări ale crazei sanghine care împiedică formarea de cheaguri protectoare endoalveolare, cu micşorarea capacităţii de apărare locală şi generală, etc, favorizează apariţia alveolitelor postextracţionale.

Anatomia patologică. Se descriu două forme anatomo-patologice ale alveolitei postextracţionale şi anume:

- alveolita umedă sau alveolita supurată a autorilor francezi;
- alveolita uscată sau "dry socket" a autorilor englezi.

In alveolita umedă predomină leziunile de tip inflamator care cuprind alveola în totalitate, mucoasa din jur este tumefiată, turgescentă, de aspect inflamator. In alveolă se găsesc cheaguri alterate, purulente, ţesut de granulaţie burjonat, care sîngerează uşor. Uneori ţesutul de granulaţie poate burjona în afara alveolei depăşind limitele acesteia, căpătînd aspectul de polip gingival.

Pereţii osoşi sînt de asemenea înmuiaţi, infiltraţi, vasele de neoformaţie ale parodonţiului marginal sînt dispuse anarhic prezentînd pereţi fragili; procesul infiltrativ inflamator se extinde către pereţii externi şi periost.

Alveolita uscată este lipsită total de fenomene inflamatorii. Gingia este palidă, atonă. Din alveolă lipseşte cheagul sau se găseşte un cheag mic, brun-cenuşiu, care se detaşează foarte uşor. Pereţii osoşi endoalveolari sînt albicioşi, cu sechestre mici lameliforme care se detaşează uşor. Capilarele gingivale şi osoase prezintă trombuşi care obliterează complet lumenul, ceea ce antrenează necroza osoasă.

Se pare că cele două forme de alveolite prezintă etiopatogenii diferite. In alveolita umedă sînt incriminaţi factorii locali care favorizează producerea infecţiei, iar în alveolita uscată este incriminată vasoconstricţia prelungită a capilarelor care favorizează trombozarea.

Simptomatologie. Tabloul clinic al alveolitelor este dominat de durere. Durerea apare la 3-4 zile după extracţie, îmbracă un caracter violent, avînd o intensitate deosebită şi iradiind în hemimaxilar sau chiar în hemicraniu; uneori ia caracterul de nevralgie trigeminală. Durerea este persistentă, nu se calmează la analgeticele obişnuite, împiedică pe bolnav de la orice activitate.

Starea generală este afectată bolnavul putînd prezenta: febră, insomnie, inapetenţă, curbatură; ganglionii loco-regionali sînt măriţi de volum, dureroşi la presiune.

Examenul loco-regional evidenţiază aspectele caracteristice clinice:

- în alveolita umedă, supurată, gingivo-mucoasa care acoperă osul alveolar este congestionată, tumefiată cu marginile neregulate, sîngerînde. Cheagul endoalveolar este murdar, dezagregat, amestecat cu grunji purulenţi, urît mirositor.

In alveolă se găseşte de asemenea ţesut de granulaţie care burjonează, sîngerînd foarte uşor la atingere, precum şi mici sechestre osoase sau resturi de dinţi.

Pereţii osoşi alveolari sînt înmuiaţi, rugoşi; periostul este îngroşat, dureros la presiune.

- în alveolita uscată gingivo-mucoasa este palidă, atenă, fără tendinţă la cicatrizare.

Alveola este goală, fără cheag, sau acoperită parţial cu un cheag brun-cenuşiu care se detaşează uşor lăsînd să se vadă pereţii osoşi albicioşi, uscaţi. La explorare cu sonda, de pe peretele endoalveolar se desprind sechestre mici, lameliforme, sub forma unor aşchii, fără ca sîngerarea să apară imediat.

Evoluţie. Netratată, alveolita poate evolua timp de 2-3 săptămîni cu fenomenele clinice descrise anterior, durerile încep să se amelioreze către sfîrşitul intervalului respectiv. In această perioadă se produce o limitare a proceselor necrotice endoalveolare, cu eliminarea eventualilor corpi străini sau a sechestrelor.

Pe măsură ce ţesuturile necrotice sînt eliminate începe procesul reparator, apărînd în mai multe puncte ale alveolei ţesut de granulaţie normal care sîngerează mult mai puţin la atingere. Alteori însă procesul de necroză se extinde la segmente mai mari de os, instalîndu-se osteomielita. De asemenea procesul infecţios poate difuza în părţile moi perimaxilare şi în lojile superficiale sau profunde ale feţei apărînd supuraţii care uneori pot îmbrăca un aspect destul de grav.

TRATAMENT. Preventiv se vor lua toate măsurile care să reducă la maximum pericolul apariţiei necrozei şi infectării osului. Se va alege momentul extracţiei cel mai potrivit pentru ca apărarea generală şi locală a organismului să poate suporta traumatismul operator, diminuînd riscul infecţiei şi favorizînd procesul normal de cicatrizare.

Extracţiile traumatizante vor fi urmate în mod obligator de toaleta îngrijită a plăgii, înlăturarea zonelor de mucoasă sfacelizată, regularizarea osului şi acoperirea, pe cît posibil cu mucoasă a zonelor osoase rămase denudate.

Extracţia dinţilor cu procese infecţioase periapicale va fi urmată de înlăturarea atentă a acestora şi protejarea adecvată a alveolei.

In cazurile în care se presupune că evoluţia postextracţională ar putea fi nefavorabilă datorită proceselor septice endoalveolare sau a unei stări generale alterate, se va institui preventiv un tratament cu antibiotice şi se vor lua măsuri de protecţie a cheagului endoalveolar.

Tratamentul curativ. Urmăreşte combaterea durerii şi a infecţiei şi apoi stimularea procesului de regenerare tisulară şi de cicatrizare.

In general, terapeutica constă în:

a. Indepărtarea din alveolă a cheagului infectat, a corpilor străini şi a porţiunilor de os necrozat.

b. Aplicaţii locale anestezice şi antiinfecţioase.

c. Tratament general antiinfecţios şi antalgic.

d. Tratament local şi general de stimulare a cicatrizării.

In alveolita umedă îndepărtarea cheagului infectat şi a corpilor străini este indicat să se facă în etape.

Se începe într-un prin timp prin irigarea abundentă a alveolei cu o soluţie de ser fiziologic călduţ sau apă oxigenată, pentru îndepărtarea cheagului infectat şi a fongozităţilor. In alveola astfel curăţată se introduc conuri care conţin un antibiotic (Neomicină), enzime, corticosteroizi şi un anestezic local (Neocâne, Negasolon etc).

Dacă după 24 de ore fenomenele clinice nu se ameliorează este un indiciu că infecţia alveolei este întreţinută de elemente patologice endoalveolare şi că există o necroză avansată a peretelui osos. In acest caz, este indicat să se facă chiuretajul alveolar; sub anestezie loco-regională, cu chiurete de mărimi potrivite, se îndepărtează întîi conţinutul alveolei (resturi de cheag alterate, ţesutul de granulaţie, sechestre osoase). Apoi se chiuretează pereţii alveolari; chiuretajul pereţilor alveolari se face cu manopere blînde îndepărtînd ţesutul necrotic, fără să se insiste prea mult pentru a nu distruge bariera biologică care-l limitează de ţesutul normal. După chiuretaj este bine ca în alveolă să nu se introducă meşe cu substanţe antiseptice, pentru a nu influenţa defavorabil formarea cheagului. Plaga va fi apoi protejată cu un pansament aplicat supraalveolar.

Pentru stimularea reactivităţii locale sînt indicaţi agenţi fizici: röentgen lo r pe şedinţă, maximum 5 şedinţe; raze infraroşii, ultrascurte; precum şi vitamine din grupul B, Vit.C etc.

Alveolita uscată este mult mai dificil de tratat întrucît domină tulburările trofice, necroza osoasă este mai extinsă, reactivitatea locală mult redusă şi durerile care o însoţesc sînt de o intensitate mult mai mare.

M.Dechaume contraindică în mod categoric orice chiuretaj în această formă de alveolită dînd preferinţă infiltraţiilor în jurul arterei faciale cu soluţie slabă de novocaină în scopul înlăturării spasmului vascular.

Noi recomandăm spălături alveolare cu soluţii antiseptice călduţe; pentru combaterea durerii şi infecţiei se introduc în alveolă mese îmbibate în soluţii anestezice şi antibiotic sau conuri alveolare. Dacă fenomenele locale nu cedează, se poate face după 3-4 zile un chiuretaj foarte blînd.

HEMORAGIA POSTEXTRACTIONALA

Sîngerarea plăgii alveolare postextracţionale, în mod normal, se opreşte după 15-20 de minute, prin formarea cheagului sanguin.

Pot apare însă hemoragii postextracţionale care uneori îmbracă caractere destul de severe datorită pierderilor mari sanguine.

Sîngerarea poate continua, fără tendinţa de oprire spontană, după trecerea timpului normal de formare a cheagului (hemoragie imediată - prelungită) , poate reveni la un interval de 2-3 ore după extracţie (hemoragie precoce), sau se poate declanşa la cîteva zile, după o perioadă de linişte îndelungată (hemoragie tardivă).

Pierderile de sînge sînt uneori deosebit de mari şi rapide, afectînd grav starea generală a bolnavului şi ele se produc mai rar în jet arterial, de regulă fiind hemoragii în masă, din pereţii alveolari (capilare-venoase).

In producerea hemoragiilor postextracţionale participă o serie de factori locali şi generali care împiedică formarea şi organizarea cheagului sau îl detaşează prematur.

Factorii locali incriminaţi mai frecvent sînt:

- vasodilataţia secundară ce apare îndeosebi în cazul anesteziilor plexale obţinute cu soluţii conţinînd ca vasoconstrictor adrenalina;
- rămînerea în alveolă a unui focar inflamator acut sau cronic, cu ţesut de granulaţie bogat vascularizat;
- prezenţa unor eschile, ciocuri osoase sau resturi radiculare care întreţin un focar permanent de iritaţie locală;
- plăgi osoase întinse, cu delabrări importante ale gingivo-mucoasei;
- fracturi ale proceselor alveolare sau de maxilar;
- lezarea unor vase importante (artera alveolară inferioară) adesea datorită existenţei unor anomalii;
- nerespectarea de către bolnav a indicaţiilor privind îngrijirile postextracţionale (clătitul puternic, consumul de alimente fierbinţi, sugerea alveolei etc) care pot provoca mobilizarea sau liza cheagului intra-alveolar.

Scanned with OKEN Scanner

Factorii generali intervin prin tulburările în mecanismul hemostazei.

a. Vasculopatii prin creşterea permeabilităţii şi fragilităţii vasculare:

- carenţe vitaminice;
- insuficienţa hepatică;
- stări infecţioase acute (febrele eruptive) şi cronice;
- intoxicaţii cronice exogene (Pb, Hg);
- hipertensiunea arterială şi ateroscleroza
- stări alergice;
- afecţiuni ale glandelor cu secreţie internă: pancreas (diabet), ovar (hiperestrogenism), tiroidă;
- perioada menstruaţiei.

b. Trombocitopatii şi coagulopatii, congenitale sau dobîndite:

- afecţiuni care interesează elementele figurate ale sîngelui (anemii, poliglobulii, leucemii acute sau cronice, agranulocitoză);
- afecţiuni trombocitare cantitative şi calitative (trombocitopenii, trombocitastenii);
- defecte izolate sau asociate ale factorilor plasmatici:

I - hipofibrinogenemii;
II - hipoprotrombinemii prin insuficienta sintetizare sau rezorbţie a vitaminei K (ciroze, tratament îndelungat cu antibiotice orale) şi prin terapeutici prelungite cu anticoagulante, aspirină, salicilat de sodiu, sulfamide;
IV - hipocalcemii;
V - hipoaccelerinemii;
VII - hipoconvertinemii;
VIII - hemofilia de tip A;
IX - hemofilia de tip B;

Pentru identificarea cauzelor unei hemoragii postextracţionale se impune o anamneză atentă, un examen clinic amănunţit şi o serie de probe de laborator:

- hemograma completă;
- timpul de sîngerare şi de coagulare;
- timpul de protrombină (Quick);
- numărătoarea de trombocite;
- retracţia cheagului;
- cercetarea fragilităţii vasculare (Rumpell-Leede);
- probele hepatice;
- coagulograma.

In raport cu starea patologică diagnosticată se va face preextracţional o pregătire generală adecvată, cerîndu-se eventual colaborarea medicului internist; se va căuta să se restabilească constantele biologice printr-o medicaţie adecvată aducînd bolnavul în starea de a suporta intervenţia şi de a preveni apariţia unor complicaţii hemoragice.

Extracţia va trebuie executată cu o tehnică cît mai perfectă, evitîndu-se manoperele brutale, traumatizarea ţesuturilor, decolările largi; în alveolă se pot introduce hemostatice biologice; ca pulbere de trombină, bureţi de gelatină sau fibrină îmbibaţi în trombină. Sutura plăgii extrac-

ţionale, pe lîngă hemostaza mucoasei sîngerînde, realizează şi o protecţie mai bună a cheagului.

Plaga postextracţională va fi protejată cu tamponament iodoformat, uşor compresiv, care va fi menţinut pe loc timp de 3-4 zile şi apoi schimbat la fiecare 2 zile, pînă la cicatrizare.

Este de asemenea necesar să se ia toate măsurile de prevenire a complicaţiilor septice alveolare care de asemenea pot favoriza hemoragiile.

Tratamentul hemoragiei postextracţionale imediate

Hemoragia postextracţională imediată apare îndeosebi după extracţiile traumatizante, cu plăgi întinse de părţi moi şi de os, în cazurile în care rămîn în alveolă resturi de ţesut de granulaţie bogat vascularizat. Uneori la aceşti factori locali se adaugă şi anumite tulburări generale în procesul de hemostază.

La controlul efectuat la 1/2 de oră după extracţia dintelui, se constată că tampoanele care protejează plaga sînt îmbibate cu sînge, în alveolă s-a format un cheag neretractat şi sîngerarea continuă din gingie sau din os.

Se îndepărtează sîngele şi secreţiile din cavitatea bucală, căutînd să se stabilească sediul sîngerării. In sîngerările profunde, întreţinute de procese patologice, se face un chiuretaj atent; de obicei după îndepărtarea ţesutului de granulaţie, sîngerarea diminuă spontan.

In sîngerările marginale din plaga gingivo-mucoasă, dacă mucoasa este dehiscentă iar osul prezintă ciocuri neregulate, acestea se netezesc cu chiureta sau pensa ciupitoare, căutînd apoi ca gingivo-mucoasa să fie cît mai intim aplicată pe os şi suturată.

Peste alveolele suturate se aplică un tamponament uşor compresiv menţinut fie printr-o ligatură de sîrmă, fie mai bine printr-un dispozitiv protetic.

Nu se recurge la tamponamentul intraalveolar decît cu totul excepţional cînd există o sîngerare osoasă, în masă, care nu poate fi stăpînită printr-un tamponament aplicat peste alveolă.

Se administrează un tratament general care să favorizeze formarea cheagului (venostat, adrenostazin, vitamina K, calciu).

Tratamentul hemoragiei postextracţionale tardive.

Hemoragia apare după cîteva zile de la extracţie, uneori provocată de un mic traumatism, alteori spontan, de regulă în timpul somnului. Bolnavii se trezesc cu gura plină de sînge; plaga continuă să sîngereze, uneori destul de abundent. In mod firesc, bolnavii se alarmează.

La hemofilici, hemoragiile postextracţionale îmbracă un aspect dramatic, posibilităţile locale de hemostază fiind puţin eficiente.

La examenul local se constată că alveola postextracţională este acoperită cu un cheag gelatinos, nelegat, neretractat, care creşte progresiv sub forma unei adevărate ciuperci. Pe lîngă cheag continuă să se scurgă

sînge. Gura este plină de salivă amestecată cu sînge şi cheaguri. Uneori pierderile de sînge sînt deosebit de mari, apărînd semne de şoc hemoragic.

Tratamentul: se va asocia: hemostaza locală cu o terapie generală judicioasă şi eficientă.

Hemostaza locală. Se evacuează întîi cavitatea bucală de cheaguri şi sînge amestecat cu secreţii, apoi se curăţă plaga alveolară prin spălare cu apă oxigenată sau cu ser fiziologic, stabilindu-se forma şi locul sîngerării.

In hemoragiile marginale din plaga gingivo-mucoasă se va face o apropiere cît mai strînsă a mucoasei peste alveolă, după care se recurge la sutură sau se aplică un pansament compresiv supraalveolar. Sutura nu este indicată în cazurile în care mucoasa este inflamată, tumefiată sau cînd există procese septice evolutive endoalveolare. S-a recomandat şi electrocoagularea marginilor sîngerînde ale plăgii, folosindu-se un curent de intensitate mică; această metodă poate duce pentru moment la oprirea sîngerării, dar, după eliminarea, escarei de combustie, hemoragia va reapare complicîndu-se şi cu necroze.

In hemoragiile în masă, cînd sîngerarea se produce atît din gingivo-mucoasă cît şi din os, hemostaza se va face prin tamponament compresiv în felul următor:

Se curăţă plaga de cheagurile alterate şi de eventualele ţesuturi patologice (ţesut de granulaţie, mici eschile osoase libere); eventualele ciocuri osoase proeminente care în mod evident irită mucoasa, se regularizează cu ajutorul unei chiurete. Marginile gingivo-mucoasei se aplică cît mai intim pe os şi, dacă este posibil, se pun 1-2 fire de sutură care chiar dacă nu realizează o afrontare perfectă împiedică decolarea mucoasei. Se aplică apoi tamponamentul compresiv supraalveolar, căutînd ca marginile gingivo-mucoasei să fie adunate peste creastă, evitîndu-se cu grijă decolarea mucoasei de pe os şi împingerea sa pe laturi prin îndesarea meşei (Fig.3.52).

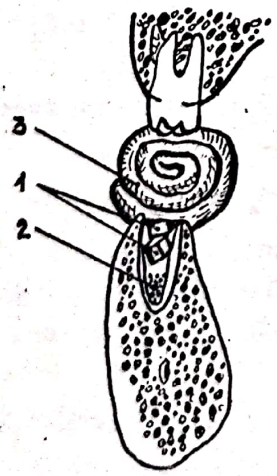

Fig.3.52. Tamponamentul supraalveolar compresiv: 1. Bureţi de gelatină sau fibrină + trombină; 2. Pulberi antibiotice. 3. Meşă iodoformată.

Tamponamentul compresiv intraalveolar va fi folosit cu totul excepţional în cazurile în care există hemoragii abundente, profunde, care

nu pot fi oprite prin tamponament supraalveolar; în aceste cazuri se îndeasă meşa de la fund spre gura alveolei, aplicîndu-se perfect şi bine apăsat pe toată suprafaţa osoasă (Fig.3.53).

Menţinerea tamponamentului compresiv - se poate realiza prin diferite procedee de contenţie:

- introducerea unui strat de comprese aplicat peste tamponul care acoperă plaga, recomandîndu-se bolnavilor să strîngă dinţii. Pentru ca arcadele dentare să fie menţinute apropiate, se va imobiliza mandibula cu un bandaj mentocefalic sau cu o frondă mentonieră elastică;

- ligatura de sîrmă în "8" pe dinţii vecini trecută în punte pe deasupra alveolei (Fig.3.54).

- mulaje din mase termoplastice (Kerr sau Stens) sau o gutieră din acrilat termoplastic;

- se pot folosi protezele vechi, completate cu Stents, Kerr sau acrilat autopolimerizabil. In cazurile de edentaţii întinse, neprotezate, se pot confecţiona de urgenţă, după o amprentă prealabilă, plăci de protecţie din acrilat termopolimerizabil, din plăci de bază, plăci de celuloid etc, care menţin bine aplicat tamponamentul compresiv hemostatic.

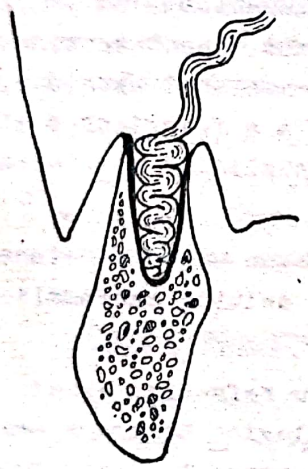

Fig.3.53. Tamponamentul intraalveolar.

Fig.3.54. Menţinerea tamponamentului supraalveolar prin ligatură de sîrmă "în 8".

Tamponamentul compresiv este o metodă de necesitate prin care se realizează hemostaza şi nu poate fi menţinut mai mult de 48-72 ore, deoarece prin presiunea pe care o exercită asupra ţesuturilor poate determina leziuni, favorizînd astfel apariţia de complicaţii septice şi întîrziind organizarea cicatriceală. De asemenea, sub tamponamentul compresiv prelungit, se produce fibrinoliză care dizolvă cheagul aşa încît hemoragia reîncepe.

Folosirea pentru hemostaza locală a substanţelor caustice:ca: acid tanic, acid tricloracetic, nitrat de argint, clorură de zinc, perclorură de fier, perhidrol, trebuie considerată nebiologică, depăşită, întrucît chiar dacă momentan se opreşte sîngerarea, prin leziunile necrotice consecutive se favorizează apariţia de infecţii şi chiar reapariţia hemoragiei.

Scanned with OKEN Scanner

Sînt recomandate hemostaticele locale necaustice care acţionează fie ca vasoconstrictoare, fie ca favorizante ale formării cheagului: antipirina 2o%, extractele organice etc. Trombina este extrem de activă, intervenind direct în procesul de coagulare; se aplică în plagă sub formă de pulbere sau soluţie cu care se îmbibă meşele, bureţii de fibrină sau gelatină.

Rezultate bune s-au obţinut cu bureţii de fibrină (livraţi de Centrul de Hematologie)sau bureţi de gelatină (Gelaspon). Aceşti bureţi introduşi în alveolă sub formă uscată, se umflă în contact cu sîngele şi se mulează pe pereţii alveolari, presînd capilarele osoase. Rămînînd definitiv în alveolă, bureţii organici ajută cicatrizarea deoarece ei alcătuiesc un schelet ale cărui ochiuri sînt rapid invadate de fibroblaşti şi vase de neoformaţie din pereţii alveolari.

Pentru stăpînirea sîngerărilor postextracţionale se foloseşte şi acidul epsilon aminocaproic atît local, umectînd cu el bureţii de gelatină sau fibrină, cît şi general, în injecţii.

Tratamentul general. Hemoragiile postextracţionale tardive fiind în majoritatea cazurilor manifestarea clinică locală a unor stări patologice generale care tulbură mecanismul hemostazei, este indispensabil ca îngrijirile locale să fie asociate cu tratamentul general adecvat. Acest tratament care urmăreşte restabilirea condiţiilor normale ale hemostazei spontane, ajută oprirea hemoragiei, diminuînd cauza generală care a favorizat-o şi de asemenea activează regenerarea elementelor sanguine, suplinind pierderea de sînge.

In hemoragiile grave, persistente, se impune de urgenţă refacerea masei circulante prin administrarea de sînge, plasmă, soluţii macromoleculare etc.

In hemoragiile mici şi mijlocii, atît pentru refacerea masei circulante cît mai ales pentru aportul de elemente biologice necesare hemostazei sînt indicate perfuzii zilnice cu sînge integral proaspăt, izogrup-izoRh (1oo-2oo ml) şi/sau plasmă liofilizată (1-2 flacoane). Se asociază vitamine (C,K); hemostatice (adrenostazin, venostat);capilaro-trofice (tarosin, rutin); derivaţi cortizonici; ACTH; calciu; preparate pe bază de fier.

C A P I T O L U L IV

METODELE CHIRURGICALE AJUTATOARE TRATAMENTULUI ENDODONTIC CONSERVATIV

Tratamentele endodontice nu reuşesc totdeauna să rezolve singure complicaţiile cariei dentare fie din cauză că accesul pe canale pînă la apex este împiedicat, fie din cauză că procesele parodontale îmbracă forme care nu pot fi lichidate prin metodele conservatoare singure; în acest caz, pentru a se crea condiţiile necesare unei vindecări complete, cu restructurarea reparatorie osoasă şi cu recuperarea morfofuncţională a dintelui, este necesar ca tratamentele endodontice să se asocieze cu metodele chirurgicale, atît în procesele acute cît şi în cele cu evoluţie cronică. Sînt folosite următoarele metode chirurgicale:

- osteotomia transmaxilară (drenajul apical transosos);
- chiuretajul periapical;
- rezecţia apicală;
- amputaţia radiculară.

Osteotomia transmaxilară (drenajul apical transos)

Metoda constă în trepanarea tablei osoase vestibulare în dreptul apexului interesat şi crearea unei căi de drenaj a colecţiei supurate periapicale.

I n d i c a ţ i i:

a. Ca intervenţie de urgenţă este indicată în parodontitele apicale acute supurate, cînd nu se reuşeşte depăşirea apexului pentru drenaj sau cînd, chiar dacă s-a deschis apexul, nu este asigurat drenajul transodontal eficient al colecţiei endodoase.

b. In gangrenele complicate, cînd tratamentele endodontice se prelungesc prea mult, deoarece secreţia din canale nu dispare, fiind întreţinută de un proces osteitic periapical; în aceste cazuri se urmăreşte crearea unei fistule terapeutice, care să facă posibilă aseptizarea canalului şi obturaţia sa.

Intervenţia se poate efectua în principiu la toate grupele de dinţi; este mai uşor de executat la monoradiculari şi în special la arcada superioară, unde tabla osoasă vestibulară este mai subţire. Sînt greutăţi tehnice la molarii superiori, din cauza vecinătăţii sinusului precum şi la premolarii

şi molarii inferiori, din cauza grosimii tablei osoase vestibulare şi a raporturilor cu gaura mentonieră şi cu canalul mandibular.

T e h n i c a: (Fig.4.1.). Anestezie locoregională . Incizie orizontală de 1-1.5 cm pe versantul vestibular al procesului alveolar, în dreptul vîrfului rădăcinii; se decolează periosteomucoasa pe o mică întindere, descoperindu-se osul. Se repereză apoi punctul de trepanaţie în dreptul apexului, apreciindu-se direcţia rădăcinii şi lungimea sa, fie pe baza examenului radiografic, fie cu un ac Miller, fie cu dispozitivul în U descris de Broseh-Trauner. După o decolare moderată a mucoasei se trepanează tabla osoasă, cu o freză sferică numărul 4-6 montată la piesa dreaptă, căreia i se dă o turaţie lentă. Direcţia frezei este orientată perpendicular pe apex. La pătrunderea în colecţie se produce o senzaţie de cădere în gol şi se observă evacuarea secreţiei purulente. Plaga este lăsată deschisă fără nici un dren. Prin evacuarea colecţiei endoosoase, durerile se amendează rapid şi fenomenele locale şi generale inflamatorii dispar. După cedarea fenomenelor inflamatorii se continuă tratamentul canalicular şi se face obturaţia definitivă, fără să se aştepte cicatrizarea plăgii, permiţînd astfel eliminarea eventualei paste de obturaţie în exces.

Chiuretajul periapical

Metoda constă în descoperirea vîrfului rădăcinii dentare şi înlăturarea elementelor patologice din jurul său, ca o completare a tratamentului endodontic.

I n d i c a ţ i i: Metoda este indicată în general în procesele parodontale periapicale cronice şi anume:

a. In depăşiri importante cu pastă de obturaţie care dau tulburări de intoleranţă, dureri violente, reacţii inflamatorii, tulburări de sensibilitate (hipoestezii, parestezii, anestezii).

b. In cazurile în care deşi s-a reuşit să se facă o obturaţie corectă pînă la apex a canalului radicular, procesul patologic periapical nu este oprit în evoluţia sa (osteite periapicale, cementite necrotice, parodontite reziduale, cu tendinţa de exacerbare a fenomenelor inflamatorii).

c. In necrozele apexului, pentru înlăturarea cementului alterat şi infiltrat de germeni (chiuretaj apicoperiapical); în aceste cazuri rezultate mai bune dă rezecţia apicală, deoarece se înlătură complet porţiunea radiculară interesată.

Metoda este condiţionată de efectuarea preoperatorie a tratamentului endodontic cu obturaţia completă a canalului. De aceea preoperator este indispensabilă radiografia, pentru a se verifica corectitudinea obturaţiei precum şi întinderea leziunii periapicale a apexului însăşi (cementită), depăşirea substanţei de obturaţie.

Scanned with OKEN Scanner

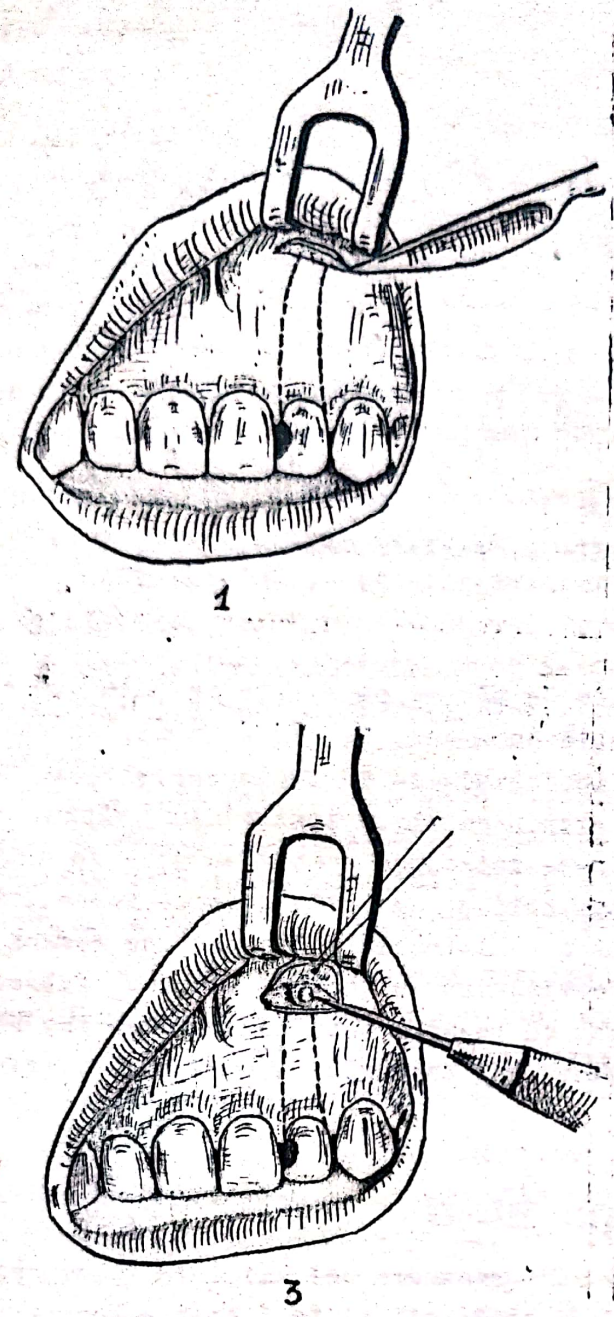

Fig.4.1. Osteotomia transmaxilară (drenajul apical transoseos): 1. Incizie; 2. Reperajul punctului de trepanare apexian cu dispozitivul Broseh-Trauner; 3. Trepanarea tablei osoase vestibulare cu freza; 4. Drenajul asigurat prin tunelul transoseos.

T e h n i c a: (Fig.4.2.). Anestezie locoregională. Incizie orizontală, uşor încurbată, de 1-1,5 cm, în dreptul apexului în vestibul. Reperajul locului de trepanaţie osoasă se face după datele anatomice normale, coroborate cu examenul radiografic; adesea, tabla osoasă prezintă unele semne care indică sediul leziunii: o zonă de hiperemie, o mică zonă de depresibilitate sau erodare, un traiect fistulos etc.

In cazurile de rezorbţie sau eroziune a tablei osoase vestibulare, porţiunea de os înmuiat este ridicată uşor cu o chiuretă mică, bine ascuţită, creîndu-se o fereastră care apoi este lărgită cu o chiuretă mai mare. Dacă

tabla osoasă este rezistentă se face trepanaţia cu o freză rotundă, lărgindu-se apoi fereastra osoasă cu chiurete mici şi puternice sau cu freza cilindrică.

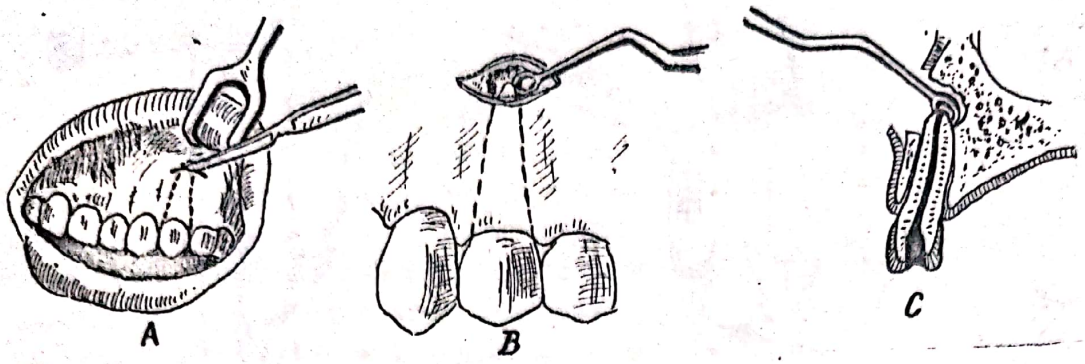

Fig.4.2. Chiuretajul periapical: A. Incizia; B. Chiuretajul elementelor patologice periapicale; C. Chiuretajul retroapical.

Chiuretajul. Cu chiuretele de mărime potrivită se înlătură elementele patologice şi pasta de obturaţie în exces. Pe cît posibil, se va căuta să se racleze şi cementul apexian insistîndu-se pe toate suprafeţele acestuia chiar şi cele orale care sînt mai greu accesibile controlului vizual direct. Plaga este lăsată deschisă, putîndu-se introduce o meşă subţire de drenaj pentru 24 de ore. Fenomenele inflamatorii şi durerile cedează repede, plaga se închide după 5-6 zile. Capacitatea funcţională a dintelui se reface în 2-3 săptămîni, în jurul apexului formîndu-se la început un ţesut fibroconjunctiv, care este apoi înlocuit treptat cu ţesutul osos de neoformaţie; rădăcina îşi păstrează astfel toată lungimea sa, asigurînd o bună implantare a dintelui respectiv.

Rezecţia apicală

Este metoda chirurgicală conservatoare cel mai larg folosită; constă în extirparea porţiunii apexiene a rădăcinii şi înlăturarea focarului infecţios periapical, pentru a se putea executa un tratament eficient şi o obturaţie corectă, sub control direct, a canalelor radiculare. Se crează astfel condiţiile favorabile refacerii ţesutului osos, evitîndu-se operaţia mutilantă de extracţie dentară.

I n d i c a ţ i i. Rezecţia apicală se face pe dinţii întregi sau pe rădăcini solide, atunci cînd leziunile periapicale pe care le prezintă nu pot fi lichidate prin diversele tratamente endodontice. Indicaţiile acestei intervenţii s-au restrîns mult prin perfecţionarea tratamentelor endodontice.In principiu rezecţia apicală s-ar putea efectua la toate grupele de dinţi dar,din cauza poziţiilor anatomice nu toţi dinţii pot beneficia însă în aceeaşi măsură de această metodă.

Dinţii superiori: incisivii, caninii şi premolarii sînt în ordine cei mai indicaţi pentru efectuarea acestei intervenţii. La primul premolar, tehnica este mai dificilă, din cauză că are două rădăcini. In caz de sinus maxilar mare, care trimite un diverticul în raport cu rădăcinile premolarilor,

Scanned with OKEN Scanner

rezecţia apicală la aceşti dinţi impune precauţii deosebite. La molarii 1 şi 2 superiori, rezecţia apicală se poate face pe rădăcinile vestibulare, la molarul 3 nu se practică.

Dinţii inferiori: la incisivi şi canini, rezecţia se face în condiţii bune. La premolari, intervenţia este dificilă din cauza pachetului vasculo-nervos mentonier; tabla osoasă externă foarte groasă, rapoartele strînse ale rădăcinilor cu canalul alveolar şi accesul dificil fac ca la molarii inferiori rezecţia apicală să fie practicată cu totul excepţional. O condiţie esenţială pentru reuşita intervenţiei este ca rădăcina să fie suficient de lungă, să fie implantată într-un parodonţiu cît mai integru, astfel ca după rezecţie cel puţin 2/3 din ea să rămînă în os sănătos.

Indicaţiile rezecţiei sînt date de:

1. Procese patologice periapicale:

a. Parodontita cronică granulomatoasă, granulomul epitelial şi granulomul chistic, constituie cele mai frecvente indicaţii ale rezecţiei apicale. Aceste leziuni constituite nu retrocedează, chiar dacă s-a reuşit obturaţia corectă a canalului radicular principal, fiind necesară ablaţia lor chirurgicală.

b. Chisturile radiculare mijlocii şi mici, în care extinderea cavităţii chistice este limitată, rădăcina rămînînd implantată pe o întindere suficientă în ţesutul osos integru. Chisturile voluminoase, care reserb mult procesul alveolar nu beneficiază în general de rezecţia apicală.

c. Osteita periapicală cronică, care nu cedează după tratamentele endodontice prelungite şi se evidenţiază clinic prin secreţie persistentă pe canale (canale umede) şi prin intoleranţă faţă de obturaţiile ocluzive provizorii care declanşează fenomene de parodontită acută cu dureri.

d. Infecţia cronică a vîrfului rădăcinii (cementită, necroză apexiană); în aceste cazuri apexul este îmbibat ca un burete cu germeni, care nu pot fi influenţaţi de nici un fel de tratament endodontic sau general. Se ştie că apexul necrotic nu se autosepară de restul rădăcinii şi nu se poate deci elimina spontan, aşa cum se întîmplă cu osul necrotic sau sechestrat, fapt pentru care se impune înlăturarea sa chirurgicală prin rezecţie.

2. Piedici în efectuarea tratamentului endodontic:

a. Anomalii anatomice, care nu permit cateterismul canalului radicular principal pînă la apex (rădăcini recurbate, canale înguste, canale ramificate etc);

b. Obstacole pe canale. Obstrucţia canalelor se poate datora fie proceselor de dentinită, fie calculilor dentinari sau obturaţiilor vechi cu paste dure; în aceste cazuri se va practica fie rezecţia rădăcinii pînă la nivelul obturaţiei fie rezecţia apicală cu obturaţie retrogradă.

De asemenea obstacolul poate fi constituit de un ac rupt în canal (ac Kerr, ac de nerv); în aceste cazuri dacă acul este rupt în porţiunea apexiană a rădăcinii se face rezecţia cu îndepărtarea acului prin plaga

Scanned with OKEN Scanner

osoasă şi obturaţia directă a canalului; dacă acul este rupt în treimea mijlocie şi extragerea sa ar necesita un sacrificiu prea mare din rădăcină, se va face rezecţia apicală cu obturaţie retrogradă.

3. Esecuri ale tratamentului endodontic

Cauzele care duc la eşecuri ale tratamentelor endodontice sînt multiple; ele ţin în primul rînd de forma leziunilor apicale şi de extensia acestora, de posibilităţile de acces pe cale canaliculară directă, de eventualele tratamente vechi incomplete sau incorecte etc.

Iată aspectele întîlnite obişnuit în practică şi care pot beneficia de rezecţia apicală:

a. Parodontite apicale cronice, care întreţin canale umede, meşele de canal rămînînd îmbibate cu serozităţi, puroi sau sînge, nefiind deci posibilă efectuarea corectă a obturaţiei.

b. Obturaţii incomplete cu cementuri care se întăresc în canal şi nu pot fi înlăturate pentru refacerea tratamentului endodontic; deoarece procesul periapical îşi continuă evoluţia, fiind întreţinut de infecţia din porţiunea de canal netratată, se va face rezecţia pînă la nivelul obturaţiei sau se va completa retrograd obturaţia porţiunii dinspre apex.

c. Dispozitive radiculare aplicate pe dinţi cu obturaţii incomplete şi care nu pot fi înlăturate fără riscul compromiterii rădăcinii; în aceste cazuri se va face fie rezecţia apicală pînă la nivelul obturaţiei corecte, fie rezecţia apicală cu obturaţia retrogradă.

d. Perforaţiile radiculare (căi false) produse în timpul tratamentului mecanic. Dacă perforaţia este în treimea apicală, rezecţia cu obturaţia canalului permite conservarea dintelui; în perforaţiile laterale joase este necesară odată cu rezecţia apicală, obturaţia canalului principal şi obturaţia căii false, pe cale directă sau chiar retrogradă.

e. Granuloame reziduale. Uneori, după tratamentul endodontic cu obturaţie canaliculară completă, procesul periapical nu dispare, şi îşi continuă evoluţia pe cont propriu, constituind un focar de infecţie. In aceste cazuri este indicată înlăturarea chirurgicală a granulomului astfel constituit împreună cu vîrful rădăcinii; se suprimă de asemenea şi delta apicală, care constituie rezervorul principal ce întreţine procesul septic periapical.

4. Fracturile radiculare. In fracturile treimii apicale a rădăcinii, rezecţia apicală cu înlăturarea porţiunii apexiene fracturate şi obturaţia canalului fac posibilă conservarea dintelui. Intervenţia este indicată îndeosebi la frontali şi premolari, cu condiţia ca osul alveolar să ofere o bună implantare a porţiunii radiculare rămase, deci să nu fie o fractură concomitentă cu zdrobirea peretelui alveolei şi să nu existe complicaţii septice (osteomielită în focarul de fractură).

Scanned with OKEN Scanner

Contraindicaţii. O condiţie de bază este ca după rezecţie să rămînă cel puţin 2/3 din rădăcină implantată în os sănătos, cu parodonţiu integru; de asemenea, atunci cînd se face rezecţia la dinţi cu coroană distrusă prin carie, rădăcina însăşi să fie suficient de rezistentă, pentru a asigura un ancoraj solid dispozitivului radicular de reconstituire. De aceea, rezecţia apicală este contraindicată în:

- distrucţii mari sau rezorbţii întinse ale osului alveolar prin procese periapicale;
- procese de alveoliză avansată, cu mobilitate dentară accentuată prin parodontopatii marginale;
- distrucţii întinse coronoradiculare, prin carie sau traumatice.

Sînt unele contraindicaţii de moment operator şi anume:
- stomatitele ulceroase sau stomatite necrotice;
- supuraţii acute: parodontită acută supurată, osteită, abcese etc; în aceste cazuri se aşteaptă trecerea fenomenelor acute.

Starea generală. Operaţia trebuie evitată sau temporizată la bolnavii slăbiţi, debilitaţi, în stările febrile, la diabeticii necompensaţi, în perioada de menstră a femeilor, în primile două luni şi ultima lună a sarcinii etc.

Toate efecţiunile în care starea generală a bolnavilor ar putea fi agravată prin actul operator sau nu ar permite o bună restructurare şi vindecare osoasă postoperatorie contraindică intervenţia: tuberculoza evolutivă, afecţiunile cardiace decompensate, hemofilia, tireotoxicozele grave, nefritele cronice, precum şi bătrîneţea avansată cu fenomene de osteoporoză senilă.

Pregătiri preoperatorii. Pregătirile generale se fac în raport cu deficienţele depistate prin examenul clinic şi investigaţiile de laborator, atenţie deosebită acordîndu-se tulburărilor de hemostază.

Pregătirea cavităţii bucale. Se va căuta să se diminue cît mai mult septicitatea bucală prin : detartraj, îndepărtarea plăcii dentare, curăţirea şi obturaţia provizorie a cariilor, extracţia resturilor radiculare infectate, în special a celor din vecinătatea dintelui asupra căruia se va interveni, tratamentul leziunilor mucoasei.

Pregătirea dintelui de operat urmăreşte deschiderea şi lărgirea canalului, care să facă posibilă obturaţia perfectă. In raport cu situaţia existentă se va proceda astfel:
- dinţii cu carii deschise sau resturi radiculare: se face curăţirea cariei, curăţirea şi lărgirea mecanică a canalului, cu ace de grosimi potrivite;
- dinţi cu mortificări pulpare sau cu obturaţii vechi: se face trepanarea la locul de elecţie sau înlăturarea obturaţiei cu cateterismul şi lărgirea canalelor;

Scanned with OKEN Scanner

- dinţi acoperiţi cu coroane de învelis: accesul pe canal se poate crea fie prin înlăturarea coroanei, fie prin perforarea acesteia (atunci cînd este corect aplicată şi constituie un stîlp de punte);

- dinţi sau rădăcini cu obturaţii incomplete de canal: dacă obturaţia este făcută cu materiale care se pot îndepărta (pastă moale, con de gutapercă) se va cateteriza canalul pe toată întinderea; dacă prezintă dispozitive radiculare sau obturaţii cu cimenturi dure, care nu se pot înlătura, se lasă ca atare, urmînd ca în timpul intervenţiei să se practice fie obturaţia retrogradă, fie rezecţia pînă la nivelul obturaţiei existente.

Pregătirea preoperatorie a dintelui se va face cît mai apropape de data intervenţiei şi anume cu cel mult 24 de ore înainte sau preferabil în ziua operaţiei, pentru a se evita, prin manoperele pe canale, exacerbarea procesului septic, care poate îmbrăca o formă acută supurativă.

Numărul de dinţi care pot fi operaţi într-o şedinţă se va stabili în raport cu poziţia dinţilor, cu forma leziunilor şi starea generală a bolnavului. Dacă starea generală a bolnavului permite prelungirea intervenţiei şi dacă dinţii de operat sînt vecini, se poate practica rezecţia în aceeaşi şedinţă, chiar pe un număr de 3-4 dinţi; de asemenea, dacă indicaţia de rezecţie este dată de prezenţa unui chist, se impune rezecţia apicală în aceeaşi şedinţă la întregul grup de dinţi care se găsesc în raport cu cavitatea chistică. In general se vor evita rezecţii multiple pe dinţi distanţaţi.

Momentul obturaţiei. Rezecţia apicală, ca metodă ajutătoare terapiei conservatoare, are drept scop îndepărtarea proceselor patologice apicoperiapicale şi obturaţia corectă a canalului radicular. Un timp esenţial al acestei intervenţii este deci efectuarea obturaţiei corecte. Obturaţia se poate face fie preoperator fie cel mai bine intraoperator.

Obturaţia preoperatorie este preferată de unii autori, prin faptul că scurtează intervenţia chirurgicală propriu-zisă; după obturaţia preoperatorie se poate trece la rezecţie imediat sau la un interval de 6-8 zile, aşteptîndu-se dispariţia reacţiilor iritative care pot urma. Cea mai indicată este obturaţia intraoperatorie directă, care se poate efectua absolut corect sub control vizual, după o pregătire riguroasă a canalelor pe toată întinderea lor, canalele fiind bine lărgite şi uscate. Obturaţia retrogradă trebuie privită ca o metodă de necesitate, în cazurile în care accesul direct pe canal este împiedicat.

Rezecţia apicală cu obturaţie intraoperatorie directă

T e h n i c a: (Fig.4.3). Anestezia locoregională, plexală sau troncular periferică, în raport cu dintele operat.

Incizia . S-au recomandat diferite incizii: orizontale, curbe cu convexitatea spre coroana dinţilor, marginale gingivale etc. Cea mai bună incizie este incizia recomandată de Pichler şi Dan Theodorescu şi anume: o incizie curbă cu convexitatea spre fundul de sac vestibular, în mucoasa mobilă, în dreptul dintelui de operat. Se va secţiona dintr-o dată mucoasa şi periostul pînă la os, ocolind fistulele sau cicatricile vechi. Periosteomucoasa este decolată atît spre fundul de sac vestibular cît şi spre colet

dentar, descoperindu-se tabla osoasă vestibulară.

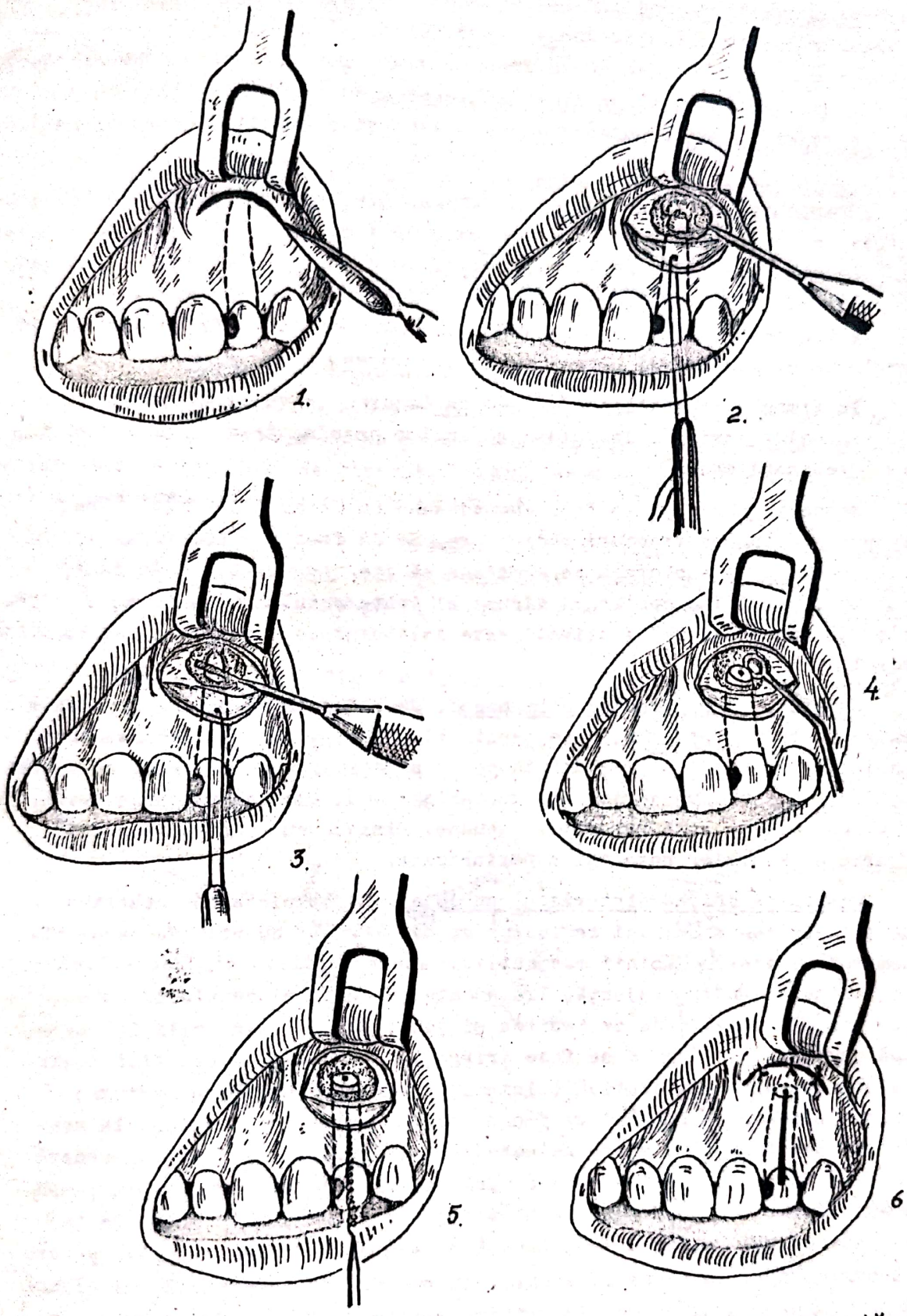

Fig.4.3. Rezecţia apicală cu obturaţie intraoperatorie directă; 1.Incizia; 2.Trepanarea tablei osoase cu freza sferică; 3.Rezecţia apexului;4.Chiuretajul ţesuturilor patologice.5.Obturaţia canalului cu ac Lentullo; 6.Sutura.

Descoperirea apexului. Se repereazã locul unde trebuie trepanat osul, în dreptul vîrfului rãdãcinii. Focarul periapical se evidenţiazã uneori printr-o bombare a osului, o zonã de os înmuiat sau chiar o eroziune osoasã. Dacã osul este subţiat şi înmuiat se face înlãturarea sa cu o chiuretã tãioasã. Dacã osul este gros, se trepaneazã fie cu dalta şi ciocanul, fie cu freza sfericã.

Trepanaţia cu freza este mai uşoarã, bine suportatã de bolnavi. Pentru aceasta se vor folosi freze sferice noi, nr.4 şi 6, iar turaţia va fi lentã şi întreruptã, spre a nu se încãlzi osul. Se va merge progresiv şi sub un control permanent, spre a identifica apexul şi a nu-l freza odatã cu osul. Fereastra de trepanaţie poate fi lãrgitã, dupã necesitate cu freza cilindricã cu chiureta puternicã sau cu pensa ciupitoare de os.

In timpul trepanaţiei se va evita lezarea nervului mentonier, deschiderea sinusului maxilar, deschiderea foselor nazale, lezarea apexurilor dinţilor învecinaţi etc.

Rezecţia apexului se face întotdeauna cu freza cilindricã, secţiunea cu dalta putînd produce fracturi radiculare. Se dã frezei o uşoarã înclinaţie vestibularã pentru ca suprafaţa de secţiune sã fie uşor bizotatã în pantã spre vestibul, permiţînd controlul vizual al tratamentului mecanic şi al obturaţiei de canal. Apexul secţionat este înlãturat cu o chiuretã sau cu excavatorul.

Chiuretaju' procesului periapical. Cu chiurete de mãrimi potrivite şi cu excavatoare se racleazã toate ţesuturile patologice, mergîndu-se de jur împrejurul rãdãcinii şi insistîndu-se pe pereţii focarului, pînã se ajunge în os sãnãtos. Trebuie sã se insiste cu raclajul mai ales aproximal şi oral, unde de obicei existã zone retentive ascunse. Diminuarea sîngerãrii relevã îndepãrtarea elementelor patologice periapicale.

Obturaţia intraoperatorie a canalului. Se completeazã curãţirea mecanicã şi lãrgirea canalului radicular cu ace kerr şi cu pile de canal pînã la numãrul adecvat rãdãcinii respective. Acele rotative tip Beuterlook vor fi folosite cu multã prudenţã. Tratamentu' mecanic al canalului este controlat vizual, observîndu-se ieşirea şi jocul acului prin orificiul apical. Dupã curãţire şi lãrgire se face irirgaţia canalului cu ser fiziologic sau cu o soluţie slab antisepticã (cloraminã, apã oxigenatã) cu seringa; lichidul spalã odatã cu canalul şi plaga osoasã, antrenînd eventualele resturi mici de ţesuturi patologice neîndepãrtate. Plaga osoasã este tamponatã cu o compresã uscatã şi apoi se usucã perfect canalele cu meşe sterile, montate pe ace Miller sau cu conuri de hîrtie şi cu jetul de aer cald. Se introduce pasta de obturaţie cu acul Lentullo, montat la piesa dreaptã, pentru arcada superioarã şi la piesa în unghi, pentru arcada inferioarã. Se adaugã întotdeauna conuri de gutaperoã de grosimi corespunzãtoare. Ca material de obturaţie se foloseşte cimentul oxifosfat, la care se adaugã pulbere de iodoform. Se completeazã apoi obturaţia cavitãţii coronare cu ciment provizoriu. Dupã obturaţie se aşteaptã cîteva minute pînã la întãrirea completã a

cimentului. Se scoate apoi tamponul din plaga osoasă şi se controlează obturaţia, care trebuie să depăşească suprafaţa de secţiune radiculară. Eventualele fragmente de pastă de obturaţie căzute în plaga osoasă sînt îndepărtate cu o chiuretă mică.

Sutura. Se readuc lambourile periosteomucoase şi se face sutura cu fire neresorbabile, prinzîndu-se într-un singur plan periostul şi mucoasa.

Evoluţia postoperatorie este de obicei nezgomotoasă. Durerile care apar după trecerea efectului anesteziei se combat prin analgeticele uzuale.

Edemul regional al feţei şi mai ales al buzei dispare după 2-3 zile. Se prescriu pacienţilor prişniţe, spălături bucale uşor antiseptice. Firele se scot a 7-a zi. Cicatrizarea se face de obicei per primam.

Rezecţia apicală cu obturaţie retrogradă

Obturaţia retrogradă trebuie considerată ca un procedeu de necesitate, în cazurile în care nu se poate practica obturaţia directă, accesul pe canale fiind împiedicat de obturaţii vechi, care nu pot fi scoase, de dispozitive radiculare, de ace rupte în canale etc.

Intervenţia constă în crearea unei cavităţi retentive în capătul terminal al canalului, după rezecţia vîrfului rădăcinii şi obturaţia acestei cavităţi cu un material care să fie bine tolerat de ţesuturi şi să nu fie resorbit.

T e h n i c a: (Fig.4.4.). După descoperirea şi rezecţia apexului, prin tehnica descrisă se repereză cu sonda nr.17 orificiul canalului, şi apoi se crează cu o freză con invers sau mai bine cu instrumente Black nr.23-24 (dăltiţe), o cavitate retentivă de 2,5-3 mm; în timpul pregătirii cavităţii se va avea grijă ca direcţia instrumentului să corespundă direcţiei canalului.

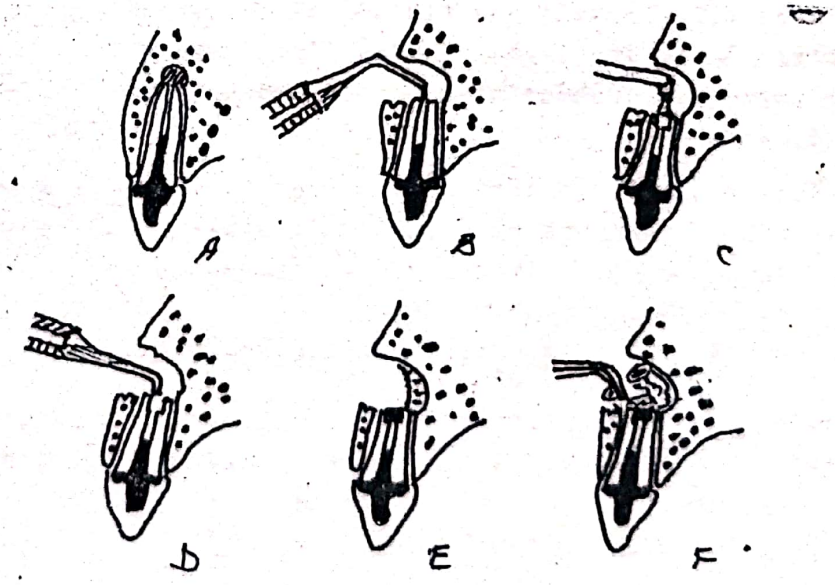

Fig.4.4. Rezecţia apicală cu obturaţie retrogradă: A.Dinte cu dispozitiv coronoradicular şi obturaţie de canal incompletă;B.După rezecţia apexului se repereză orificiul canalului cu sonda 17;C.Prepararea cavităţii cu freza miniatură;D.Prepararea cavităţii cu instrumentele Black;E.Izolarea fundului plăgii osoase şi obturaţia cu amalgam;F.Scoaterea tamponului de izolare.

Se introduce un tampon în unghiul superior al plăgii, pentru a se opri inundarea cavităţii cu sînge. Cavitatea este spălată cu apă oxigenată şi uscată, după care se trece la obturaţie.

Obturaţia se face fie cu amalgam de cupru , fie cu acrilat autopolimerizabil, fie chiar cu ciment oxifosfat. După întărirea obturaţiei se înlătură cu grije excesul; se scoate tamponul trăgîndu-se peste suprafaţa de rezecţie, astfel încît să antreneze toate eventualele fragmente mici de substanţă de obturaţie rămasă. Se face sutura cu fire neresorbabile.

Rezultatele rezecţiilor apicale. Rezultatele sînt în marea majoritate a cazurilor foarte bune. După dispariţia fenomenelor postoperatorii, dintele intră treptat în circuitul funcţional normal. După 6 luni pînă la 1 an, refacerea osoasă este definitivă, controalele radiologice arătînd restructurarea trabeculară funcţională normală. Uneori pe radiografie se observă imagini clare, de formă rotundă sau de formă semilunară în jurul rădăcinii (umbrele persistente ale lui Hammer); acestea nu trebuie interpretate ca recidive, ci sînt date de faptul că nu se depune os, ci se face o cicatrizare fibroasă, care realizează o vindecare tot aşa de bună ca şi refacerea osoasă.

Esecurile care pot surveni se datoresc fie indicaţiei operatorii greşite fie unor greşeli de tehnică.

- Indicaţii operatorii greşite: a, parodontopatii marginale cu atrofie osoasă întinsă şi pungi supurate; b. procese patologice periapicale evolutive supurative, distrucţii osteitice întinse, chisturi voluminoase care nu permit păstrarea rădăcinii implantate solid în os; c. tulburări ale stării generale a bolnavului care influenţează procesul de vindecare şi regenerare osoasă.

- Defecte de tehnică: a. obturaţie incorectă; rezecţie incompletă sau prea întinsă; b. chiuretaj insuficient al focarului periapical; c. resturi de corpi străini rămaşi în plagă; d. încălzirea mare a osului prin frezaj cu necroză consecutivă; e. însămînţarea plăgii osoase dintr-un focar paradontal sau de la un dinte vecin.

In aceste cazuri se produc de obicei complicaţii supurative locale, procese de osteită cu tendinţă extensivă şi fistule persistente, dinţii se mobilizează, devin dureroşi, fiind necesară extracţia lor.

Amputaţia radiculară

Metoda constă în extirparea în totalitate a uneia din rădăcinile molarilor, pentru a face posibilă păstrarea dintelui, atunci cînd nu se poate face un tratament corect al tuturor canalelor radiculare.

La primii doi molari superiori se extirpă una din rădăcinile vestibulare sau rădăcina palatinală. La primii doi molari inferiori se înlătură rădăcina mezială sau distală, rădăcina rămasă fiind indispensabilă, pentru a se asigura un stîlp distal, în vederea aplicării unei proteze conjuncte.

Scanned with OKEN Scanner

Condiţia esenţială pentru aplicarea metodei este ca rădăcinile rămase să fie tratate şi obturate corect, cu închidarea proceselor apicale respective şi să aibă parodonţiul integru, pentru a asigura dintelui o implantare suficient de solidă.

Preoperator se va face deci tratamentul endodontic cu obturaţia corectă, cu verificarea radiologică a rădăcinilor ce vor fi păstrate precum şi a porţiunii iniţiale a rădăcinii ce va fi amputată, până la nivelul secţiunii.

T e h n i c a : Anestezia tronculară periferică sau plexală.

Amputarea rădăcinilor vestibulare ale molarilor superiori (Fig.4.5.). Se poate practica fie o incizie curbă a mucoasei vestibulare, asemănătoare cu cea pentru rezecţia apicală, plasată însă în mucoasa fixă la 0,5 cm de coletul dentar, fie o incizie marginală la colet; se decolează mucoasa în dreptul rădăcinii respective şi se descoperă rădăcina prin trepanarea tablei osoase, cu o freză rotundă sau cu dalta.

Se face secţiunea cu o freză cilindrică, căreia i se dă o uşoară înclinaţie vestibulară, mergîndu-se la baza rădăcinii, imediat deasupra tavanului camerei pulpare. Se extrage apoi rădăcina cu un elevator cu vîrf efilat, cu un excavator sau cu o lingură Black şi se chiuretează ţesutul patologic din alveolă. Plaga este apoi suturată.

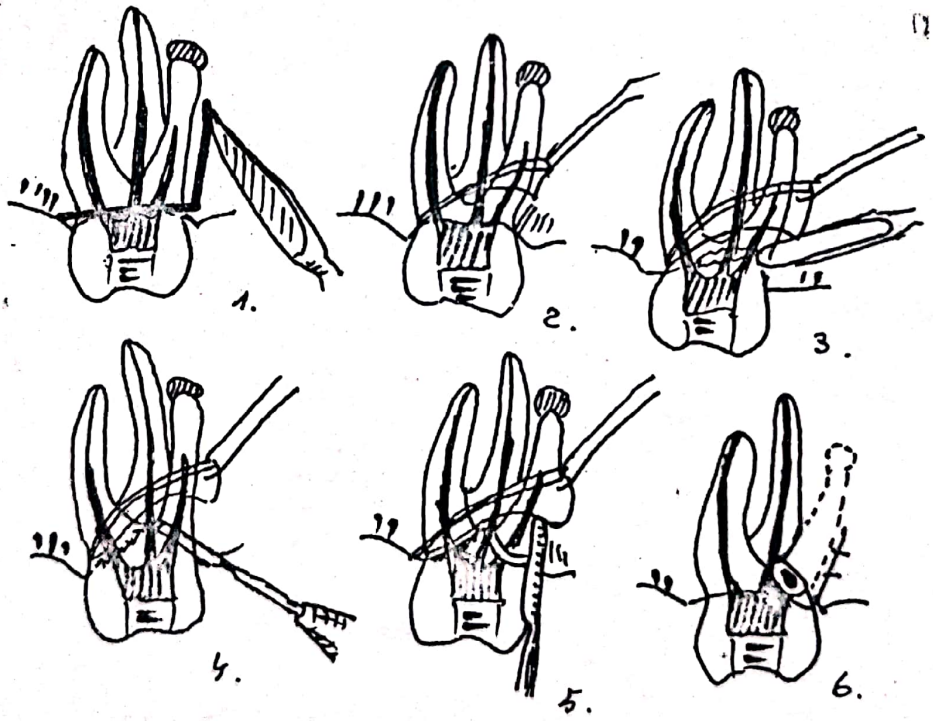

Fig.4.5. Amputaţia rădăcinii mezievestibulare a primului molar superior: 1. Incizia. 2.Decolarea lamboului periosteomucos. 3. Rezecţia marginală a tablei vestibulare cu dalta şi descoperirea rădăcinii. 4. Secţionarea rădăcinii cu freza cilindrică. 5. Luxaţia rădăcinii cu elevatorul. 6. Sutura.

Amputaţia rădăcinii palatinale a molarilor superiori (Fig.4.6.). Descoperirea rădăcinii se face fie prin decolarea fibromucoasei palatinale dinspre coletul dentar, fie printr-o incizie longitudinală, de la colet spre apex; această incizie prezintă riscul secţiunii arterei palatine. După decolarea fibromucoasei se face o rezecţie economicoasă a osului pînă deasupra tavanului camerei pulpare, descoperindu-se rădăcina. Se secţionează rădăcina cu o freză cilindrică, înclinată în jos şi înăuntru şi se extrage cu elevatorul chiuretîndu-se focarul periapical. Periosteomucoasa decolată este adusă peste plaga osoasă şi suturată cu două fire neresorbabile. Coroana trebuie apoi slefuită rămînînd doar porţiunea care se sprijină pe rădăcinile restante sau poate fi lăsată integral.

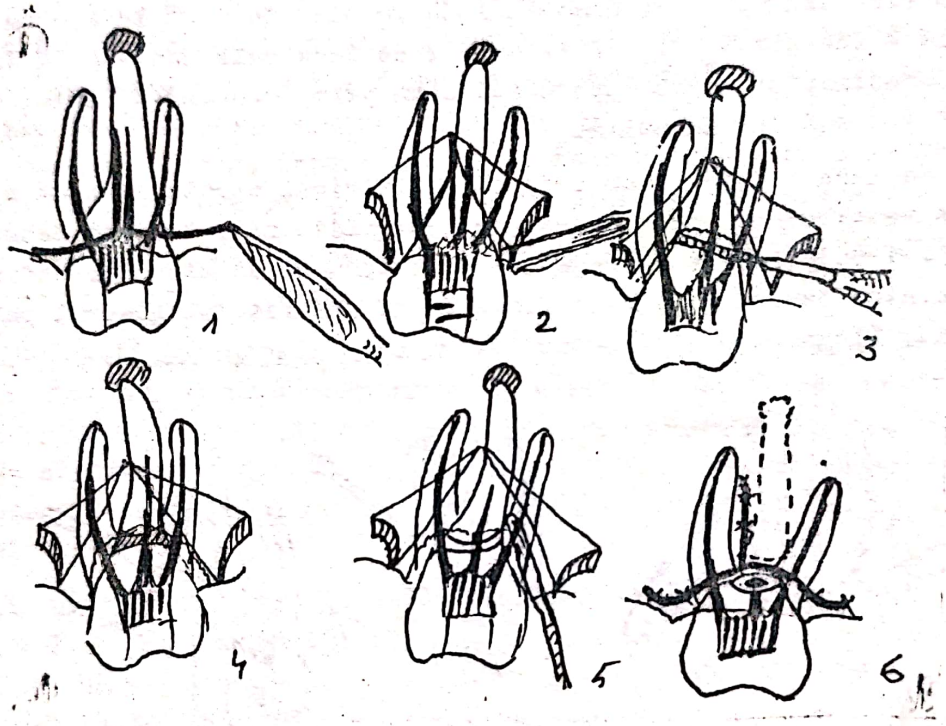

Fig.4.6. Amputaţia rădăcinii palatinale a primului molar superior: 1.Incizia. 2. Decolarea lambourilor şi rezecţia marginală osoasă. 3. Secţionarea rădăcinii. 4. Rădăcina palatinală secţionată.5.Luxaţia rădăcinii cu elevatorul. 6. Sutura.

Amputaţia radiculară la molarii inferiori (premolarizarea)(Fig.4.7.) La molarii inferiori, amputaţia radiculară constă de fapt în extracţia rădăcinii la care nu se poate realiza tratamentul endodontic corect.

Cu o piatră lenticulară şi freza cilindrică se crează un şanţ transversal vestibulolingual în podeauna camerei pulpare; se introduce apoi o dăltiţă mică sau vîrful unui elevator, care acţionează ca o pană, completînd separaţia radiculară. Se face extracţia rădăcinii bolnave, punîndu-se o deosebită grijă în respectarea integrităţii septului interradicular. După extracţie se practică chiuretajul focarului periapical, plaga fiind tratată ca orice plagă postextracţională.